

SKIN SURGERY

The Journal of Japanese Society for Dermatologic Surgery



日本臨床皮膚外科学会誌

日本臨床毛髪学会

目 次

巻 頭 言	高 木 正	1
総 説		
杏林大学皮膚科における美容外科的治療の考え方	福 田 知 雄	2
原 著		
顔面欠損に対するV-Y皮弁と鼻前頭皮弁の応用	大 塚 壽	6
症 例		
動注化学療法にて会陰部に難治性潰瘍を生じた子宮頸癌の1例	吉 龍 澄 子 他	9
脂腺癌切除後の下眼瞼欠損に対しlateral orbital flapが有効であった2例	瀧 川 恵 美 他	13
前頭部骨腫の3例	齊 藤 ま り 他	18
経皮的冠動脈形成術 (PTCA) により生じた放射線皮膚炎	岡 田 悦 子 他	21
プ ロ シ ー デ ィ ン グ		
臀部慢性膿皮症に対してリサイクル植皮を行った1例	石 田 祐 哉 他	25
65th ADD (Annual Meeting of American Academy of Dermatology) に参加して	田 中 里 佳 他	27
投 稿 規 定		28
投 稿 前 チ ェ ッ ク		29
会 則		30
住 所 変 更 届 お よ び 退 会 届 に つ い て		31
会 報		33
編 集 後 記		35

Contents

Foreword	
.....	Takagi T 1
Review	
Cosmetic Surgery in Dermatology	Fukuda T 2
Original Article	
V-Y and Frontonasal Advancement Flaps for Facial Defects	Ohtsuka H 6
Case Reports	
Extensive Necrosis of the Perineal Region After Intra-Arterial Chemotherapy for Advanced Cervical Cancer. A Case Report.	Yoshitatsu S, et al. 9
Two Cases of Lower Eyelid Repair with Lateral Orbital Flap after Sebaceous Carcinoma Resection	Takikawa M, et al. 13
Three Cases of Skull Osteoma	Saitou M, et al. 18
Radiodermatitis Following Percutaneous Transluminal Coronary Angioplasty ...	Okada E, et al. 21
Proceeding	
A case of Chronic Perianal Pyoderma Treated with the Recycled Skin Graft Method	Ishida Y, et al. 25
Participation in 65th Annual Meeting of American Academy of Dermatology	Tanaka R, et al. 27
Information for the Authors	28
Regulations of the Society	30
Announcements	33

巻頭言

世の異常現象



JSDS 理事
高木 正
(住友病院 形成外科)
診療主任部長

今年、地球温暖化現象

が原因である異常気象の影響からか降雪量が少なく、平均気温も高い状態が続いた。冬の雪のスポーツを除き雪が少ないため、ゴルフ場など軒並み平年より来客者が増加したそうである。大陸の影響が強い日本では、今年の冬ほど温暖で暮らしやすかった冬はほとんどなかったと考えられる。

しかし、この温暖な冬は良いとは言えない事象を隠し持っているそうである。地球規模での海面の上昇という大きな現象だけでなく、冬の間には死滅するはずで

あった害虫がこの暖かさの影響で生き残り、今年は害虫の被害が多くなると予想されている。

一方日本の医療においては、全体的に暖冬とは裏腹に寒冷な分野が多い。特に小児科、皮膚科、形成外科、外科など医療内容に比べて診療報酬が低い。また、心臓外科、産婦人科では診療そのものがハードで、なり手の医師まで減少している。小さな腫瘍切除や静脈瘤の手術などは、手術室で行うと人件費、維持費などを差引くと赤字になるなど本末転倒なことが実際おこりつつある。かたや、今では15分程度の手術で終了する手術に対して、手で縫合していた時代と同じように高い報酬を支払ってもらえる手術を持つ科もある。この手術費に対して非難する向きもあるが、この科の手術費が正当であり他科が低すぎると私は考える。

膨大な薬剤の消費量と検査費。これが最大の害虫だと思われる。今後、医師が手仕事で行った、手術、診断、検査などに高い報酬をつけ、薬剤に対しては、5種類以上の処方を含め入院時など特殊な状況ではその根拠を示させる等の改革を行う必要がある。血液検査なども、必要な内容は少ないはずである。これらの無駄を省けば、医師が汗を流して行った行為に対してもっと高い価値がつけられるはずである。害虫が日本の医療を蝕んで立ち直れない状況になる前に、駆除することが大事だと思うのだが。

杏林大学皮膚科における美容外科的治療の考え方

福田知雄*

要旨：1997年度より皮膚科レーザー外来を新設，2005年度はのべ人数987人の診療を行った。レーザー外来は美容外来とも捉えられるが，純粋に美容のみを考えて治療することは少なく，多くは疾患に基づいた二次的問題として美容治療がなされている。

皮膚疾患に対する外科治療は，母斑，皮膚腫瘍に対する適応が最も多い。皮膚科では美容以前にその疾患の病態生理を考える傾向がある。中でも自然消褪，癌化の有無，皮膚腫瘍の悪性度が治療法を選択する上で重要な因子となっている。

福田知雄：Skin Surgery:16(1); 2-5, 2007

キーワード：美容外科，レーザー，自然消褪，癌化，悪性度

はじめに

皮膚疾患の多くは目に見えるため，大なり小なり美容的問題が生じ得る。美容的問題を主訴に皮膚科を受診する患者も多く，患者の要望に応え，我々は1997年度より当院形成外科の協力のもと皮膚科レーザー外来を新設，種々の疾患に対して治療を行ってきた。

皮膚科では純粋に美だけを捉えず，科の特性として美容以前にその疾患の病態生理を考える傾向がある。中でも自然消褪，癌化の有無，皮膚腫瘍の悪性度は治療法を選択する上で重要な因子となっている。皮膚科にとっての美容外科とは何か。我々が実際に治療した症例を基に改めて考えてみる。

対象

皮膚科レーザー外来の受診者数は年々増え，2005年度にはのべ人数987人にまでなった (Table 1)。その背景には高齢化社会があると思われ，疾患別にも老人性色素斑，脂漏性角化症など，いわゆる老化に基づく皮膚疾患が多くみられた。我々は老化に基づく皮膚疾患の治療は美容治療として扱い，自費診療で行っている。治療法は症例に応じ，レーザー照射，0.1%トレチノイン外用，5%ハイドロキノン外用を適宜使い分け (Fig. 1,2)，優れた治療成績を上げている。

皮膚疾患に対する外科治療は，老化に基づく皮膚疾患を除けば，母斑，皮膚腫瘍への適応が多くを占めて

いる。治療にあたり，皮膚科では美容の前にこれら疾患の病態生理を考え，疾患の性質から治療法を選択している。

血管系病変

例えば莓状血管腫は日常診療でよくみられる血管系腫瘍であるが，大多数が4～6歳までに自然消褪するため，本症に対してはwait and seeとする考え方が皮膚科領域では今なお多い¹⁾ (Fig. 3)。しかし，出血，潰瘍化，部位による視性刺激遮断弱視，気道閉塞，外耳道閉塞，難聴などの問題がある場合には早期治療の適応となる²⁾ (Fig. 4)。単純性血管腫も同様に自然消褪するサモンパッチ (Fig. 5)，部位的に目立たない項部のウンナ母斑は通常治療せず，自然消褪しないポートワイン血管腫のみが治療の適応となっている¹⁾。

青あざ

青あざも自然消褪する蒙古斑，異所性蒙古斑は通常治療せず，自然消褪しない太田母斑，伊東母斑が治療の適応になっている (Fig. 6)。

癌化が危惧される母斑

頭部の脂腺母斑は脱毛斑を生じるため美容的問題もあるが，それ以上に基底細胞腫，脂腺癌など悪性腫瘍の発生母地となるため症例により早期切除が推奨されている³⁾ (Fig. 7)。巨大色素性母斑は外科的侵襲が悪性化を促すことがあるため，全摘もしくは無治療を我々は基本方針としている⁴⁾。

*Tomoo FUKUDA, M.D.

*杏林大学医学部皮膚科学教室

〒181-8611 東京都三鷹市新川6-20-2

受理 2006年7月26日

Table 1 No. patients of laser clinic (2005)

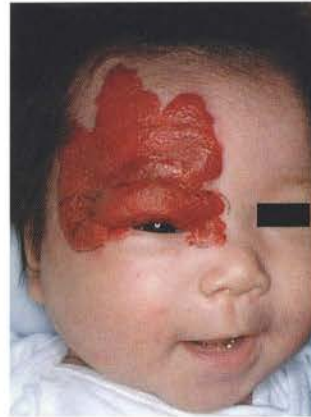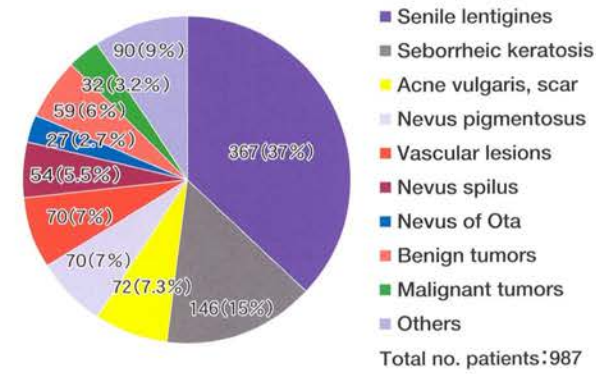


Fig. 4 Strawberry mark (3m/o girl)

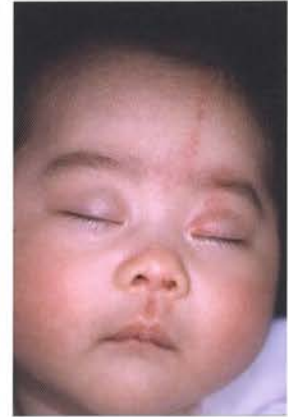
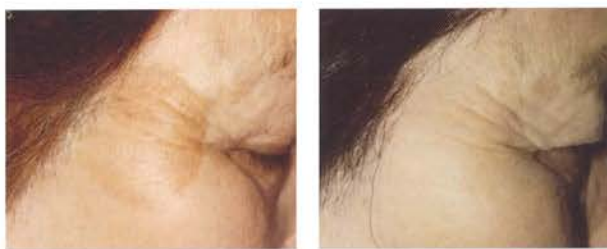
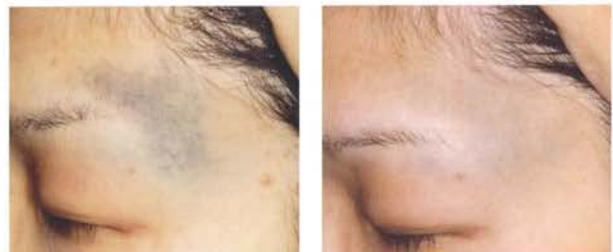Fig. 5 Salmon patch (3m/o girl)



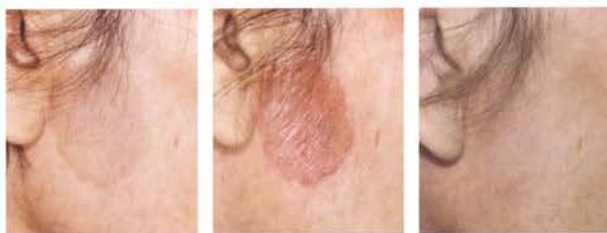Before treatment 4 months after Q-ruby laser treatment (4J/cm²)

Fig. 1 Senile lentigines (76y/o female)



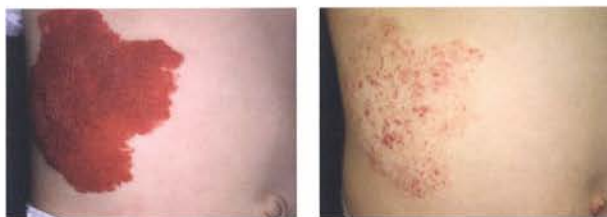Before treatment 2 years after Q-ruby laser treatments (4 × 4-5J/cm²)

Fig. 6 Nevus of Ota (35y/o female)



Before treatment 2 weeks after topical 0.1% tretinoin and 5% hydroquinone 2 months after topical 0.1% tretinoin and 5% hydroquinone

Fig. 2 Senile lentigines (70y/o female)



7 m/o boy 2 y/o spontaneously disappearing

Fig. 3 Strawberry mark

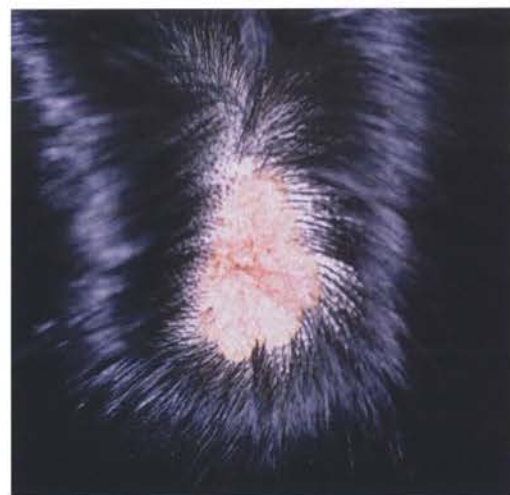


Fig. 7 Nevus sebaceus (11y/o boy)

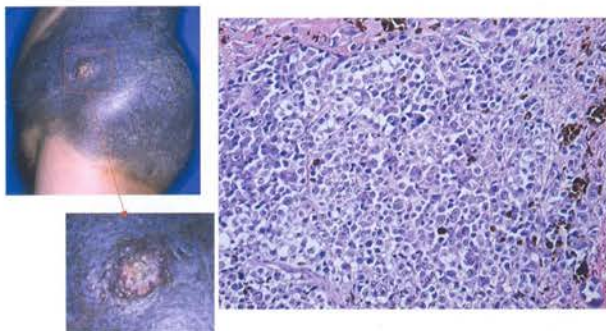


Fig. 8 Clinical and pathological findings (malignant melanoma)

症 例

患 者：65歳，男性

初 診：1996年4月3日

主 訴：左腰部の腫瘤

既往歴：28歳時，虫垂炎手術

家族歴：父，肺癌．兄，食道癌．

現病歴：生来，下腹部から腰背部，臀部にかけて広範囲に広がる色素性局面を認めていた．1996年1月中旬，外傷を契機(?)に左腰部色素斑上に小腫瘤が出現．3月2日，近医で皮膚生検を受けたところ，悪性黒色腫が確認され当科紹介となった．

現 症：下腹部から両側腹部および右大腿部外側にかけて，背側では両臀部から腰部，中央では一部背部にかけて青黒色斑が認められた．色素斑内には不規則に色の淡い部分が混在．色素斑部は全体に極めて硬く肥厚していた．

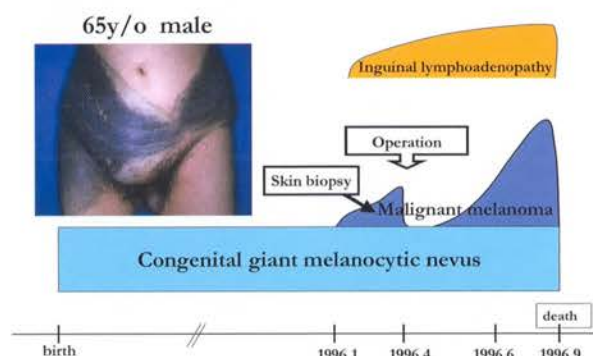
左腰部に半鶏卵大の腫瘤を認めた．腫瘤表面には粟粒大の淡紅色ないし，やや青味を帯びる丘疹が多発していた (Fig. 8)．

治療および経過：4月11日，全麻下に左腰部の腫瘤を周囲2cm離して筋膜直上で切除した．しかし，手術を契機に病状は逆に急速な進行をみせ．皮膚，リンパ節，さらには内臓転移が次々に生じていった．IL-2， γ -IFNの大量投与も奏効せず，9月8日永眠された (Table 2)．

考 察

皮膚科では治療にあたり，最初にその疾患の病態生理を考える．前述したごとく，自然消褪，癌化の有無は治療の適否を考える上で重要な判断材料になる．参考症例としてとり上げた先天性巨大色素性母斑では，明らかに外傷，手術が病状の進行を促し，結果として予後を短縮させる結果となった．我々はこの症例以降，外科療法が癌化，病状の進行を促す可能性のある症例に対しては，より慎重な姿勢をとるようになった．

Table 2 Clinical course



皮膚腫瘍の場合には，その悪性度も治療法を選択する重要な因子となる．例えば，炭酸ガスレーザー，erbium-YAGレーザーによる蒸散法は，脂漏性角化症，日光角化症，基底細胞腫，Bowen病などの上皮性腫瘍には極めて有用である⁵⁾が，有棘細胞癌，悪性黒色腫，血管肉腫など，より悪性度の高い腫瘍では再発，転移の危険があり通常は外科的切除が選択される．

上記のような考え方が基礎にあるため，純粋な美容外科は皮膚科にはそぐわない．皮膚科の基本はあくまでもその疾患の病態把握にあり，美容的問題はあくまでも二次的問題として取り上げられるべきものである．

参考文献

- 1) 福田知雄：皮膚科領域 - 皮膚科で治療する血管腫，小児外科，37：1419-1424,2005
- 2) 馬場直子：赤いあざのレーザー治療，日小皮会誌，21：3-7，2002
- 3) 葉狩良孝，三原基之：脂腺母斑，最新皮膚科学大系 (玉置邦彦)，第11巻，第1版，中山書店，東京，2002，19-23
- 4) 清宮正美，福田知雄，早川 順，他3名：Giant congenital nevusに生じた悪性黒色腫の1例，西日本皮膚科，59：302，1997
- 5) 福田知雄，塩原哲夫，久保田潤一郎：日光角化症，Bowen病に対する炭酸ガスレーザーを用いたablation therapy，臨皮，55：83-86，2001

Cosmetic Surgery in Dermatology

Tomoo Fukuda, M.D.

Department of Dermatology, Kyorin University School of Medicine

6-20-2 Shinkawa, Mitaka-shi, Tokyo 181-8611, Japan

We established the laser clinic at Department of Dermatology, Kyorin University Hospital in 1997. The number of patients was steadily increasing and a total of 987 patients were treated at this clinic in 2005. They were 367 patients with senile lentigines, 146 with seborrheic keratosis, 72 with acne vulgaris or scar, 70 with nevus pigmentosus, 70 with vascular lesion, 54 with nevus spilus, 27 with nevus of Ota, 59 with benign tumor, 32 with malignant tumor, and 90 with the others. Nevuses and skin tumors except aging diseases were most of cases treated with surgical treatments. Although the laser clinic is regarded as a cosmetic one, we don't have treated most patients under pure cosmetology. We tend to think the properties of diseases at first on treatments. The cosmetic treatments are handled as secondary problems. Spontaneous disappearing, carcinogenesis and the grade of carcinoma are important factors to select the treatments for skin diseases.

Key words: cosmetic surgery, laser, spontaneous disappearing, carcinogenesis, grade of carcinoma

< Original >

V-Y and Frontonasal Advancement Flaps for Facial Defects

Hisashi Ohtsuka,* M.D.

Summary : A single V-Y advancement skin flap was used in three patients, two V-Y flaps in four, and a frontonasal flap in two during the past 17 years for circular and square defects secondary to excision of six basal cell carcinomas and three benign lesions on the face. Satisfactory results were obtained, both cosmetically and functionally in all nine patients.

Operative procedures and indications of these useful and versatile flaps were briefly described, associated with representative cases.

Hisashi Ohtsuka, M.D. : Skin Surgery:16(1); 6-8, 2007

Key Words : advancement flap, V-Y advancement skin flap, frontonasal flap, skin flap, facial repair

Introduction

A single, two or three V-Y, and hatchet type advancement skin flaps¹⁻³⁾, and a frontonasal flap⁴⁾ have an excellent blood supply from subcutaneous tissue and are ideal for use on the face. They are superior to rotation flaps and skin grafts, because rotation flaps leave sometimes dog-ears, and skin grafts are depressed and shiny³⁾.

The author described our experiences of V-Y advancement skin flaps and a frontonasal flap on the face.

Materials and Methods

A single V-Y advancement skin flap was used in three patients, two V-Y flaps in four, and a frontonasal flap in two during the past 17 years for defects secondary to excision of six basal cell carcinomas (BCCs) and three benign lesions on the face. Each BCC was a previously untreated, small well defined one. The benign lesions were a keratoacanthoma on the upper eyelid, a benign hemangioendothelioma around the right ala and a pigmented nevus on the upper eyelid.

For each small (< 20 mm) well defined, low-risk BCC, a 3-5 mm peripheral surgical excision was performed by considering the recognized prognostic factors such as tumor size, site, type, definition of margins and growth pattern according to the British guidelines of BCCs⁵⁾. The excised tissue of each BCC and keratoacanthoma was examined histologically on frozen-

section, in addition to gross assessment of the peripheral and deep surgical margins.

On the flap elevation, incisions were made completely through the skin. Blunt scissor dissection was carried out down to subcutaneous and muscular layers, if necessary, identifying and cutting bands that inhibited the advancement of the flap, in the direction necessary to close the defect. In the area of the nose, the flap was dissected using loupe magnification so as to remain intact a vascular pedicle existing at the level of the inner canthi. The flap was sutured into place with small subcuticular sutures at the advanced place and the base of the Y, followed by interrupted skin sutures.

Results

Nine patients were five males and four females. All lesions occurred in adults and the aged except for one (Table 1). The ages of the patients ranged from 5 to 94 years (mean, 57.6 ± 28.2), and the sizes of the flaps including each flap of two

Table 1 Facial repair by a single, two V-Y and frontonasal flaps

No.	Age/Sex	Indication	Size(cm)	Location	Repair
1	59y M	BCC	1.0×1.1	medial cheek	single V-Y
2	72y M	BCC	1.1×1.2	nasolabial fold	single V-Y
3	41y M	BCC	1.5×1.6	oro-buccal border	two V-Y
4	62y M	BCC	1.0×1.0	forehead	two V-Y
5	68y F	BCC	1.1×1.2	nasal tip	frontonasal
6	95y F	BCC	1.2×1.3	nasal tip	frontonasal
7	30 F	hemangioendothelioma	2.0×2.2	around nasal ala	single V-Y
8	5y M	pigmented Nevus	1.5×2.2	upper eyelid	two V-Y
9	86y F	keratoacanthoma	1.3×1.3	upper eyelid	two V-Y

BCC=basal cell carcinoma

* Hisashi OHTSUKA, M.D.

* Surgical Division (Plastic and Reconstructive Surgery Group), Ehime University Hospital

Shitsukawa, Toon-shi, Ehime, 791-0295, Japan

Received 2, Aug., 2006

V-Y flaps and frontonasal flap were 1.3×1.5 to 2.5×7 cm.

Each flap survived well in all nine patients without any complications except for a minor revision in a 5-year-old boy with a pigmented nevus on the upper eyelid, although a revision was performed by another plastic surgeon. Consequently, satisfactory results were obtained, both cosmetically and functionally in these patients.

Representative Cases

Case 1

A pigmented, nodulo-ulcerated BCC, which measured 1.1×1.2 cm, on the left upper nasolabial fold in a 72-year-old male with a 3-year history was excised, and reconstructed by a single, inferiorly designed V-Y advancement flap (Fig. 1).

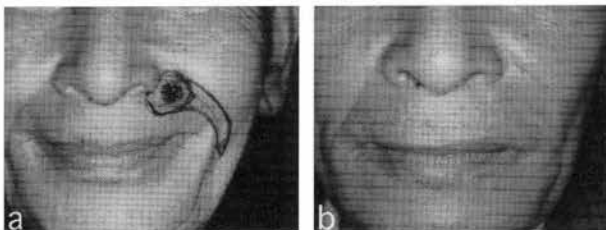


Fig.1 (a) BCC and preoperative planning of a single, inferiorly designed V-Y advancement flap. (b) Three months postoperatively.

Case 2

A pigmented, nodulo-ulcerated BCC, which measured 1.5×1.6 cm, on the right oro-buccal border in a 41-year-old male with a 7-year history was excised, and reconstructed by both superiorly and inferiorly designed V-Y advancement flaps (Fig. 2).

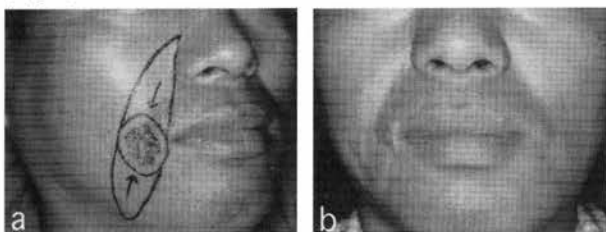


Fig.2 (a) BCC and preoperative planning of two V-Y advancement flaps. (b) Nine months postoperatively.

Case 3

A firm, dome-shaped nodule 1.3 cm in diameter with a horn-shaped crater in its center on the right upper eyelid in a 86-year-old female with a 4-week history was excised, and reconstructed by bilateral, horizontally designed V-Y advancement flaps (Fig. 3).

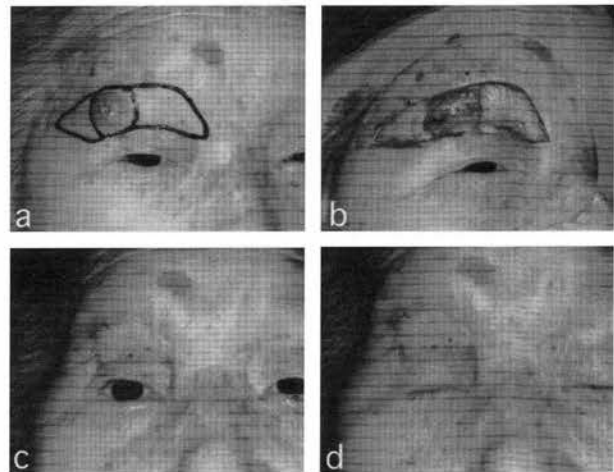


Fig.3 (a) A firm, dome-shaped keratoacanthoma and preoperative planning of bilateral V-Y advancement flaps. (b) Excision of the tumor followed by elevation of two flaps. (c, d) Appearance two months postoperatively.

Case 4

A pigmented, nodular BCC, which measured 1.2×1.3 cm, on the nasal tip in a 95-year-old female with a 5-year history was excised, and reconstructed by an axial frontonasal flap (Fig. 4). The results were very good, the long scar being very well hidden at the periphery of the nose.

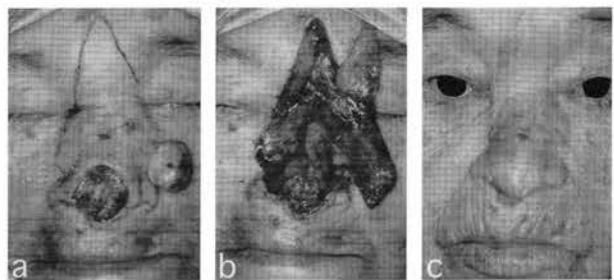


Fig.4 (a) The excised BCC and design of an axial frontonasal flap. (b) The raised flap and its pedicle. (c) Ten months postoperatively.

Discussion

Excision of facial lesions frequently leaves sometimes a circular, square or elliptical defect. If the skin is loose and can be approximated without deformity of the surrounding tissue, that is the treatment of choice³. The use of a single, two or three V-Y advancement flaps and their modifications, which were shown by Emmett¹, eliminates secondary procedures to revise do-ears that occur with rotation flaps.

Zook and Russell^{2,3} described that various V-Y advancement flaps had been used in numerous areas on the face including defects on the nasal dorsum or ala, and in the area of the sideburn in men. They described that the only complications

had been loss of the edge of a flap from too much tension (not enough freeing), loss of one of the pair of V-Y flaps over the nasal ala, and lack of hair growth after a V-Y scalp flap^{2,3}. They also suggest that the blood supply of the scalp is primarily transverse rather than vertical, and therefore use of V-Y flap is not advisable^{2,3}.

According to Emmett¹), similar, various triangular flaps including a single, two or three V-Y flaps are a safe and interesting way to close circular medium-sized defects in the 1.5- to 3-cm range in all areas of the body. The single triangular flap has an advantage for closure of circular defects when one side of the defect is closed by a natural boundary¹), as shown in Case 1. The double triangular flaps can use for facial defects on the forehead, eyebrow and other areas, as shown in Cases 2 and 3, and the hatchet flap for repair of the chin, eyelid, cheek, and lower lip¹). He also describes that one can leave partial skin bridges in the pedicles to prevent circular scar patterns, where the latter are undesirable¹).

The pedicle is the subcutaneous tissue that lies beneath triangular flaps, and this can then be extended as deep as necessary¹⁻³). It is all the better if muscle lying beneath is included. The flap is based on a random arterial blood supply, but occasionally, it can be based over a direct nutrient artery¹). Marchac and Toth⁴) described that the axial frontonasal flap, which was nourished by a vascular pedicle existing at the level of the inner canthi, was of great value for the repair of medium-sized

to large skin defects of the nose, as shown in Case 4.

The line of single or two advancement flaps may better fit to the line of minimal tension closure, crease line, or natural landmarks¹). Anyway, the advancement of the local skin produces the nearest possible color and texture match, creating the normal contours and landmarks and avoids the depression that one gets with a skin graft^{2,3}).

References

- 1) Emmett AJ: Triangular and hatchet subcutaneous pedicle skin flaps. Grabb's Encyclopedia of Flaps (edited by Strauch B, Vasconez LO, Hall-Findlay EJ), Vol. 1, 2nd ed, Lippincott-Raven, Philadelphia, 1998, 348-352.
- 2) Zook EG, Van Beek AL, Russell RC, Moore JB: V-Y advancement flap for facial defects. *Plast Reconstr Surg*, 65:786-797, 1980.
- 3) Zook EG, Russell RC: V-Y advancement skin flaps. Grabb's Encyclopedia of Flaps (edited by Strauch B, Vasconez LO, Hall-Findlay EJ), Vol. 1, 2nd ed, Lippincott-Raven, Philadelphia, 1998, 345-347.
- 4) Marchac D, Toth B: The axial frontonasal flap revisited. *Plast Reconstr Surg*, 76: 686-694, 1985.
- 5) Telfer NR, Colver GB, Bowers PW: Guidelines for the management of basal cell carcinoma. *British Association of Dermatologists. Br J Dermatol*, 141:415-423, 1999.

顔面欠損に対するV-Y皮弁と鼻前頭皮弁の応用

大塚 壽

愛媛大学医学部附属病院, 手術部 (形成外科診療班)
〒791-0295 愛媛県東温市志津川

過去17年間に、6つの基底細胞癌と3つの良性腫瘍切除後の円形及び正方形の欠損に対して、1つのV-Y皮弁が3例に、2つのV-Y皮弁が4例に、鼻前頭皮弁が2例に使用された。すべての症例において、形態的にも機能的にも満足する結果を得た。代表例と共に、これらの有益で応用範囲の広い皮弁の手技と適応が簡単に記載された。

キーワード：前進皮弁，V-Y前進皮弁，鼻前頭皮弁，皮弁，顔面再建

<症例>

動注化学療法にて会陰部に難治性潰瘍を生じた子宮頸癌の1例

吉龍澄子* 榊原敦子**

要旨：動注化学療法は、優れた抗腫瘍効果及び全身への副作用の軽減が図れる点が優れているが、特異的な合併症として、深部の組織壊死を含む広汎な潰瘍を形成することがある。58歳女性の第Ⅲ期の子宮頸癌に対し、マイトマイシンCとシスプラチンによる動注化学療法2回と照射療法が行われ、2回目の動注後に、会陰部に難治性潰瘍を生じた症例を経験した。当科にて広汎なデブリードマンを行い二期的に後大腿皮弁にて再建した。壊死性抗癌剤の動注による潰瘍は、一般に皮膚症状は軽度に見えるが、組織壊死は深部に及びしばしば進行性であり、強い疼痛を伴い、難治な経過をとることが多い。この病態に対する理解と十分なデブリードマンが重要であると考えられる。

吉龍澄子, 榊原敦子: Skin Surgery:16(1); 9-12, 2007

キーワード: 動注化学療法, マイトマイシンC, シスプラチン, 潰瘍, 抗癌剤

はじめに

動注化学療法は、腫瘍に高濃度の抗癌剤を投与でき、かつ全身への副作用を軽減できるという点が長所であるが、局所に高濃度の抗癌剤が還流するために、皮膚の潰瘍や激しい疼痛を伴う深部組織の壊死が起こることがある^{1,2)}。今回、我々は、子宮頸癌に対し両側の子宮動脈から壊死性抗癌剤を含む抗癌剤を注入され、会陰部に難治性の皮膚潰瘍を形成した症例を経験したので報告する。

症 例

患者は58歳女性で、既往歴としてC型肝炎、高血圧がある。不正性器出血で婦人科を受診し、精査の結果、Ⅲb病期の進行性子宮頸癌と診断された。進行癌で手術適応はないため、当院婦人科で抗癌剤の2回の動脈内注入法および、放射線治療を行った。

1回目の抗癌剤投与では、両側の子宮動脈からシスプラチン(以下CDDP)を計80 mg, マイトマイシンC(以下MMC)を計12 mg投与された(Fig. 1)。その3週間後に2回目の抗癌剤投与を行い、同様にカルボプラチン(以下CBDCA)を計430mg, MMCを計20 mg注入された。2回目の抗癌剤動脈内投与の2日目より右臀部に疼痛出

現、13日目に右会陰部に皮膚の糜爛が出現した。2回目の抗癌剤動脈内投与の19日目より外照射を合計50Gy行い、1ヵ月後より組織腔内照射を合計30Gy行った。照射療法開始後より、右臀部に色素沈着が出現し、疼痛の範囲が拡大した。2回目の動脈内投与の8週間後より、右会陰部から臀部にかけて皮膚壊死が出現した。

皮膚壊死について当院皮膚科で軟膏外用による保存的治療が行われたが、皮膚壊死が軽快しないため、2回目の動脈内投与の9週間後に、皮膚科より当科に紹介された。

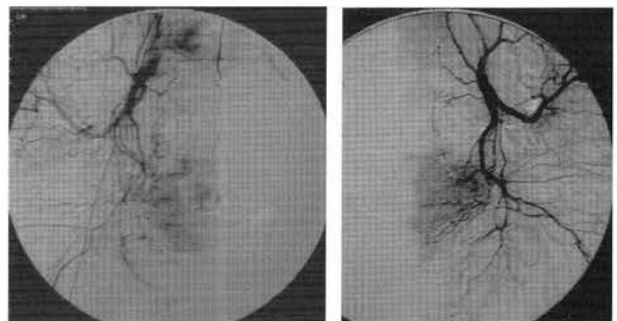


Fig. 1. Angiography of the internal iliac arteries. The tumor is stained with a contrast medium. (Left) Angiography of the right internal iliac artery. (Right) Angiography of the left internal iliac artery

現 症

初診時、右会陰部から臀部にかけて痂皮を形成した地図状の不整形な皮膚壊死があり、壊死の周囲には色素沈着および皮膚の硬結を認めた。壊死部の強い疼痛のため夜間の睡眠障害を訴えていた(Fig. 2)。

* Sumiko YOSHITATSU, M.D.

** Atsuko SAKAKIBARA M.D.

* 独立行政法人 国立病院機構大阪医療センター 形成外科

** 独立行政法人 国立病院機構大阪医療センター 産婦人科

〒540-0006 大阪市中央区法円坂2-1-14

受理 2006年9月4日

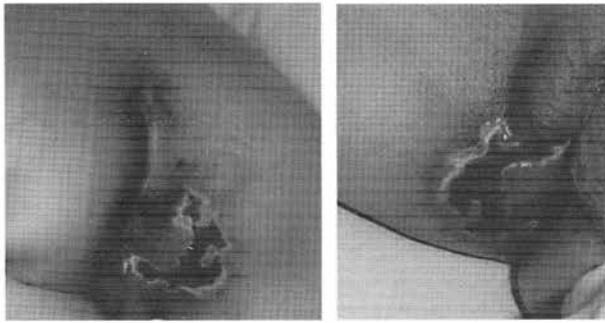


Fig. 2. A geographic-shaped skin necrosis with inflammation is seen extending from the right perineum.

MRIにて、右会陰部を中心に右外陰部から臀部にかけて脂肪織を中心に炎症像がみられた (Fig. 3)。壊死性抗癌剤であるMMCによる組織障害が考えられ、動脈注入によるものであることから、組織障害の範囲は深部に及んでおり、皮膚壊死の範囲よりも大きいと判断して、十分なデブリードマンを行うことにした。

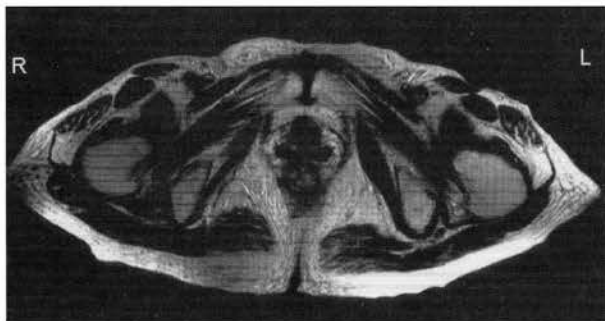


Fig. 3. Inflammatory change of the subcutaneous fatty tissue is observed on the right perineum and the right gluteal

手術および経過

当科初診の4週間後に、1回目のデブリードマンを行った。右臀部から外陰部にかけて、周囲の正常に見える部位も含めて壊死組織を大きく切除した。下床は一部大殿筋を含めて切除した (Fig. 4)。1週間後にさらにデブリードマンを追加して、後大腿皮弁で再建した (Fig. 4)。再建手術の2週間後、皮弁の下に膿が貯留したため、皮弁を一部開創して、デブリードマン及び洗浄を行った。開創部から洗浄を続けて自然に閉鎖するのを待ち、3ヵ月後には小さな瘻孔を残すのみとなったので、退院して自宅で洗浄を続けた。術後5ヵ月で瘻孔は閉鎖し、その後は感染や潰瘍の再発はみられない (Fig. 5)。

病理組織所見 (Fig. 6)

切除した組織はHE染色では、壊死部の表皮は欠損しており、真皮の肥厚、膠原線維の増生、毛細血管の拡大がみられる。脂肪織は変性壊死となり、脂肪織内に線維化とヒアリン化がみられる。ところどころに組織球や小円形細胞の浸潤を認め、異物肉芽腫もみられた。

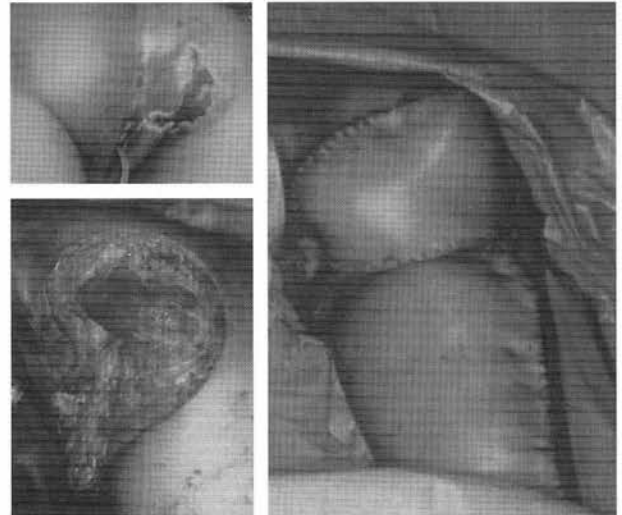


Fig. 4. Intraoperative view. (Above left) At the first operation, the necrotic area was excised with more than 2 cm healthy skin surrounding the necrotic area. (Below left) At the second operation, the necrotic tissue was sufficiently excised including the deep fascia and superficial muscular tissue. (Right) The tissue defect that resulted from the extensive debridement was reconstructed with a posterior thigh flap. The donor site was primarily closed.

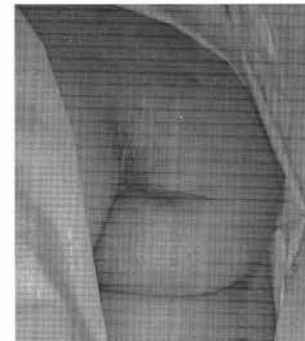

Fig. 5. One year and 4 months after the reconstructive surgery using the posterior thigh flap. There is neither skin ulcer nor infection.

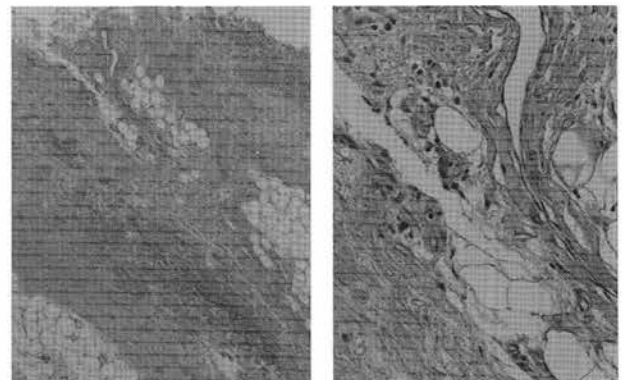


Fig. 6. The histopathological findings of the necrotic area. (Left) The epidermis does not exist and the dermis is acanthotic. Increased collagen fibers and enlarged capillaries are seen. Fibrous change and hyalinization are observed in the fat tissue (HE stain, original magnification x40). (Right) There is cellular infiltration in the fat tissue (HE stain, original magnification x200).

考 察

抗癌剤を腫瘍の栄養動脈に直接注入する方法は、全身の副作用を軽減し、かつ薬剤を腫瘍に高濃度に投与でき、高い抗腫瘍効果が得られるという点で優れている。しかし、全身投与ではほとんどみられない副作用があり、局所に高濃度の抗癌剤が還流するために生じる深部組織や皮膚の炎症及び壊死、局所の強い疼痛がときに起こりうる。

薬剤の種類、総投与量、注入速度、薬剤の濃度、患者側の要因、などのさまざまな要因が皮膚壊死という合併症に影響している。特にMMCなどの壊死性抗癌剤は組織に対する障害が強く、壊死性抗癌剤の中でも核酸に結合する薬剤による潰瘍では、薬剤が核酸に結合することで長期間障害が持続したり (delayed tissue necrosis)、壊死した組織から抗癌剤が周囲組織へ移行し、潰瘍が進行性に拡大するという性質がある (local recycling phenomenon)³⁾。よって、壊死性抗癌剤による潰瘍の治療には壊死組織の十分なデブリードマンが重要とされている⁴⁾。我々の症例でも、このような壊死性抗癌剤による組織壊死の性質を考慮して、広汎なデブリードマンの後に二期的に再建した。しかし、広汎なデブリードマンを行ったにもかかわらず、術後皮弁の下に膿が出現し、創部を一部開放して追加のデブリードマンを行った。壊死が皮弁下で進行した可能性があると考えられる。また、我々の症例では放射線療法後に皮膚症状が悪化しているようにみえたが、皮膚の潰瘍部は直接の照射部位ではないため、その因果関係は不明である。

投与方法は持続動注でも one shot 動注でも皮膚壊死は報告されている。中村らは内腸骨動脈よりMMCを持続投与して、13例中2例に臀部の皮膚潰瘍を起こしたと報告している⁵⁾。Di Pietroらも、アドリアマイシンの動脈内持続投与で32例中2例に皮膚壊死を報告している⁶⁾。加藤らは内腸骨動脈より動脈内投与(プレオマイシン5mg, CDDP 20mg, MMC 10mg)を2回行い、外陰部に広汎な壊死をおこしたと報告している¹⁾。我々の症例のように、One shot の動脈内投与方法での報告では、1986年の石井らによる報告⁷⁾、1987年の荒木らによる報告がある⁸⁾。荒木らはアドリアマイシンについて one shot の動注では局所の抗癌剤の濃度が高くなりやすく、皮膚壊死などの組織壊死を伴う危険が比較的高いため、数時間かけて注入するのが望ましいとしている。

腫瘍に投与された高濃度の抗癌剤が腫瘍から漏出することで周囲組織の障害を引き起こす可能性があり、抗癌剤の動脈内注入法は、末梢静脈からの投与と異なり、必ずしも薬剤の注入部位での血管外漏出が起こらなくても、皮膚壊死という合併症を一定の確率で起こしうると考えられる。よって、その濃度や投与速度、投与方法について十分に注意して投与を行い、壊死性抗癌剤の動脈内注入療法で皮膚壊死を起こした場合は、この病態についての理解とともに、早期に十分なデブリードマンを行って治療することが重要である。

本論文の要旨は第22回日本臨床皮膚外科学会において発表した。

参考文献

- 1) 加藤慶子, 田中一範, 松島有里, 他3名: 動注治療により広汎な壊死を生じた外陰癌の症例, 産科と婦人科, 115: 709-713, 1996
- 2) 富樫きょう子, 小林聰也, 森下美智子, 他1名: 抗癌剤動注による皮膚壊死, 臨皮, 44(13): 1291-1294, 1990
- 3) Ignoffo RJ, Friedman MA: Therapy of local toxicities caused by extravasation of cancer chemotherapeutic drugs, *Cancer Treat Rev*, 7: 17-27, 1980
- 4) 高木 正, 田原信也, 菊井智子, 他1名: マイトマイシンCによる難治性潰瘍の治療, 形成外科, 29: 51-55, 1987
- 5) 中村恒雄: 膀胱癌化学療法についての研究, 日本泌会誌, 60, 633-656, 1969
- 6) Di Pietro S, De Palo GM, Gennari L et al.: Cancer chemotherapy by intra-arterial infusion with adriamycin, *J Surg Oncol* 5:421-430, 1973
- 7) 石井洋二, 服部怜美, 本田光芳, 他3名: 抗癌剤の動脈内注入法による会陰部皮膚壊死の一例, 皮膚臨牀, 28(5): 527-529, 1986
- 8) 荒木重人, 伊藤浩紀, 沼 秀親, 他1名: 膀胱癌手術不能例に対する内腸骨動脈注入療法の5例, 癌の臨牀, 33: 54-59, 1987

Extensive Necrosis of the Perineal Region After Intra-Arterial Chemotherapy for Advanced Cervical Cancer. A Case Report.

Sumiko Yoshitatsu, M.D.

Department of Plastic Surgery National Hospital Organization Osaka National Hospital
2-1-14 Houenzaka, Chuou-ku, Osaka 540-0006, Japan

Atsuko Sakakibara, M.D.

Department of Obstetrics and Gynecology National Hospital Organization Osaka National Hospital
2-1-14 Houenzaka, Chuou-ku, Osaka 540-0006, Japan

Intra-arterial chemotherapy can deliver anti-neoplastic agents at high concentration directly to the neoplasm without increasing the systemic toxicity. However, the procedure can cause characteristic complications including recalcitrant skin ulcer with deep tissue necrosis.

We present herein a case of extensive ulcer on the perineal region caused by intra-arterial chemotherapy. The patient was a 58-year-old woman suffering from advanced utero-cervical cancer. She underwent intra-arterial chemotherapy (mitomycin C + cisplatin) twice and radiotherapy. After the second intra-arterial chemotherapy, a skin ulcer developed on the perineal region.

We first performed extensive debridement, and then reconstructed the defect with a posterior thigh flap.

Intra-arterial chemotherapy using vesicant anti-neoplastic agents can cause deep tissue necrosis with severe pain, and the ulcer is often difficult to manage. Understanding the pathogenesis of the tissue necrosis caused by vesicant anti-neoplastic agents and performing sufficient debridement are important to manage difficult ulcers resulting from intra-arterial chemotherapy.

Key words: intra-arterial chemotherapy, mitomycin C, cisplatin, skin ulcer, anti-neoplastic agents

<症例>

脂腺癌切除後の下眼瞼欠損に対し lateral orbital flapが有効であった2例

瀧川 恵美 南部 正樹 加藤 摩衣 中村 真一郎 柳林 聡
東 隆一 山本 直人 清澤 智晴

要旨：眼瞼脂腺癌切除後の下眼瞼全層欠損に対し耳介軟骨と口腔粘膜，lateral orbital flapを用いて再建した2症例を経験した。症例1は66歳男性，右下眼瞼外側に4×10mm大の腫瘍を認めた。自由縁を含め全層切除，欠損は11×24mmであった。症例2は87歳女性，右下眼瞼外側に5×12mmの腫瘍を認めた。自由縁を含め全層切除，欠損は12×30mmであった。2症例とも結膜は口腔粘膜移植，瞼板は耳介軟骨移植，皮膚側はlateral orbital flapを用いて再建した。局所再発はなく，手術侵襲も少なかった。術後は機能的にも整容的にも良好な結果が得られた。下眼瞼の垂直方向にやや狭く水平方向に広い欠損の再建にはlateral orbital flapがよい適応であると考えた。

瀧川恵美，南部正樹，加藤摩衣，中村真一郎，柳林 聡，東 隆一，山本直人，清澤智晴：

Skin Surgery:16(1); 13-17, 2007

キーワード：外側眼窩皮弁，皮下茎皮弁，下眼瞼再建，脂腺癌

はじめに

脂腺癌の外科的治療は全層切除が基本であり，機能と整容面を兼ね備えた再建方法を考えなくてはならない。そのため欠損の状況に応じてさまざまな再建法が報告されている。1987年に小川ら^{1)~5)}によって報告されたLateral orbital flapは，患皮部の一次縫縮が可能な大きさで，上下幅約3cm，水平方向には外眼角から生え際ぎりぎりまでの，水平方向に幅広い皮弁が作成可能である。今回われわれは脂腺癌切除後のlateral orbital flapを用いた下眼瞼再建を2例経験し，良好な結果が得られたため若干の考察を加えて報告する。

症 例 1

患 者：66歳，男性。

初 診：平成15年10月7日

家族歴：特記すべきことなし

既往歴：慢性腎不全で昭和55年より人工透析施行中，平成12年；馬尾腫瘍(良性)

現病歴：平成14年頃より右下眼瞼に腫瘤が出現した。近医眼科で霰粒腫として切開排膿が繰り返されていたが改善傾向がみられないため，患者は当院眼科を受診した。臨床的に悪性が疑われたため，平成15年10月7日切除および再建を目的として当科へ紹介となった。同年10月23日生検を施行し，病理学的に脂腺癌(T2N0M0)と診断した。

入院時現症：右下眼瞼やや外側に4×10mm大の腫瘍を認めた(Fig.1a)。腫瘍はやや赤色を帯びた皮膚色で，癬痕様の硬さであった。所属リンパ節は触知しなかった。

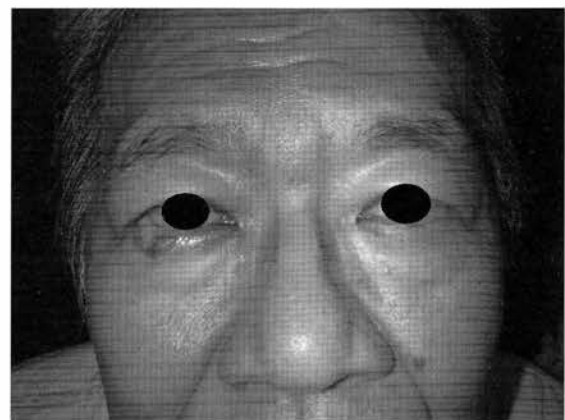

Fig. 1a. Sebaceous carcinoma at the left lower eyelid

Megumi TAKIKAWA, M.D.
Masaki NAMBU, M.D.
Mai KATO, M.D.
Shinichiro NAKAMURA, M.D.
Satoshi YANAGIBAYASHI, M.D.
Ryuichi AZUMA, M.D.
Naoto YAMAMOTO, M.D.
Tomoharu KIYOSAWA, M.D.
防衛医科大学校病院 形成外科
〒359-8513 埼玉県所沢市並木3-2
受理 2006年9月28日

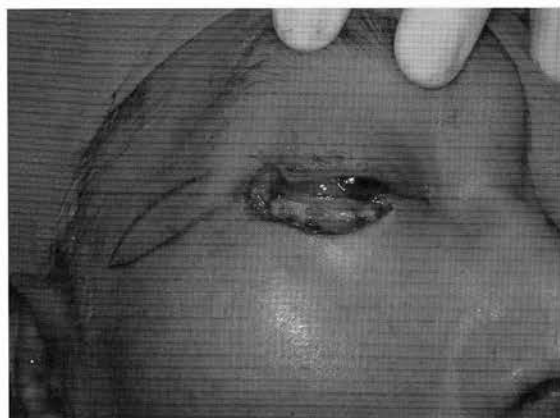

Fig. 1b. Palpebral defect and a design of lateral orbital flap

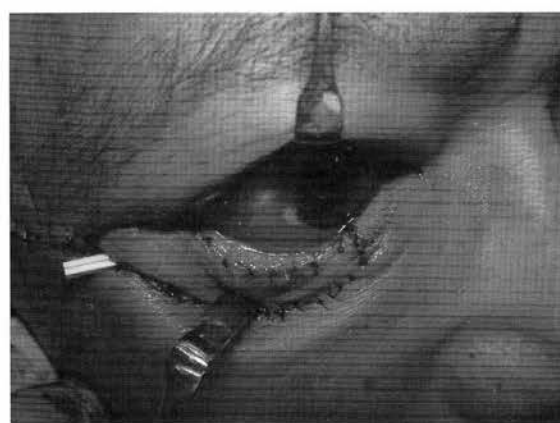

Fig. 1c. Reconstructed lower eyelid

手術所見：平成15年11月5日全身麻酔下に腫瘍より7mm離して皮膚，眼輪筋，瞼板を一塊にして全層で切除した。下眼瞼は11×24mm大の全層欠損となった。耳介軟骨採取を同側の耳介後面より行い，軟骨膜をつけて9×20mmの大きさで採取した。口腔粘膜は13×25mmの大きさで右頬粘膜より全層で採取し，患皮部は吸収糸で単純縫合した。下眼瞼の欠損部に口腔粘膜を6-0合成吸収糸で連続縫合し，耳介軟骨を5-0ナイロン糸を用いて内側は残存している瞼板に，外側は外眼角靭帯と縫合した。次にピボットポイントを外眼角部のやや下方でかつ外側1cmの付近にとり，ピボットポイントに対し点对称の形状で採皮部に15×30mmの皮弁を作図した(Fig.1b.)。皮下脂肪をほとんどつけないように皮弁を挙上し，皮下茎周囲の皮膚を一部denudeした。反時計方向に180度回転させ皮弁を移動した。皮弁と粘膜を6-0合成吸収糸で縫合し，皮膚側は7-0ナイロン糸で縫合した。患皮部は5-0合成吸収糸で真皮縫合した後，7-0ナイロン糸で皮膚を縫合した(Fig.1c.)。

病理組織所見：クロマチンの増量した類円形の大小異なる腫大核と淡好酸性胞体を有する腫瘍細胞が，胞体内に空胞を伴いつつ，充実性胞巣状に増殖する像が認められた(Fig.1d.)。

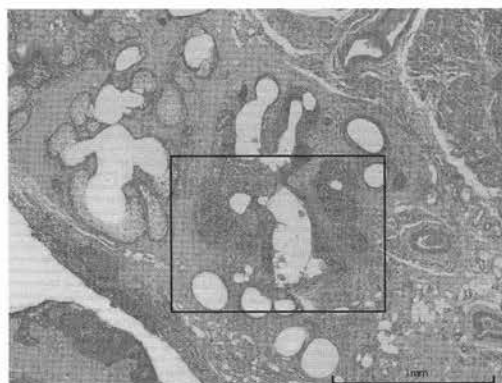


Fig. 1d. Histological finding H.E. × 10

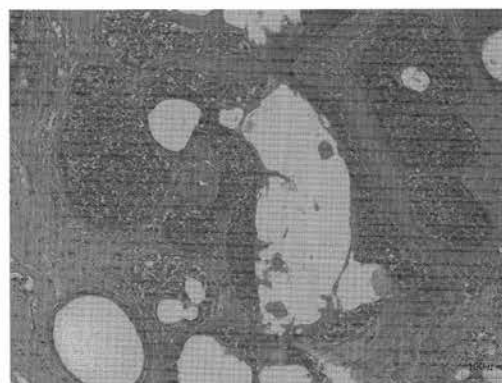


Fig. 1d. Histological finding H.E. × 100

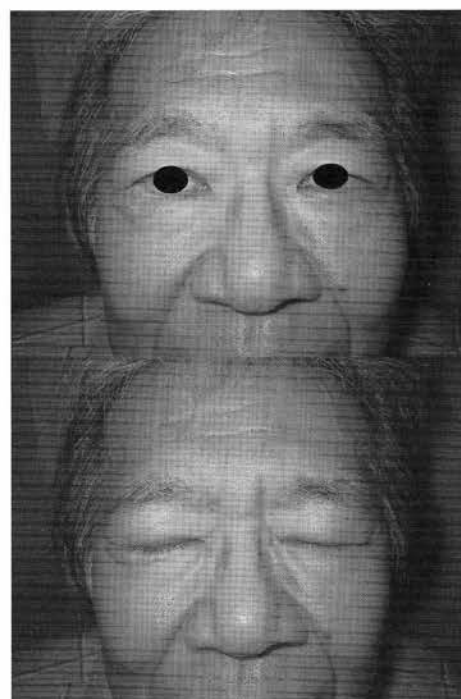


Fig. 1e. Post-operative findings
Eleven months after surgery. Satisfactory results.

術後経過：平成16年6月24日皮弁減量術を追加した。2年半を経過し再発はない。閉瞼機能，導涙機能に問題なく結膜炎などの眼結膜症状を認めない。整容的外観も良好であった(Fig.1e.)。

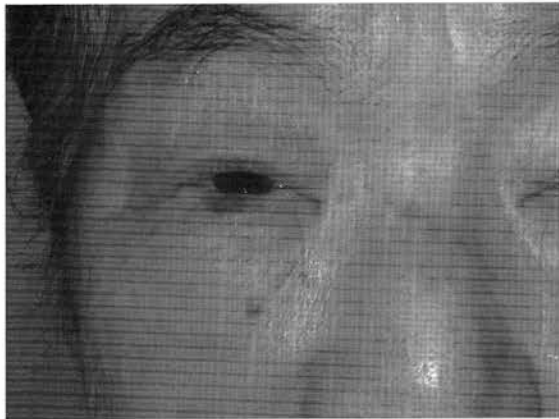


Fig. 2a. Sebaceous carcinoma at the left lower eyelid

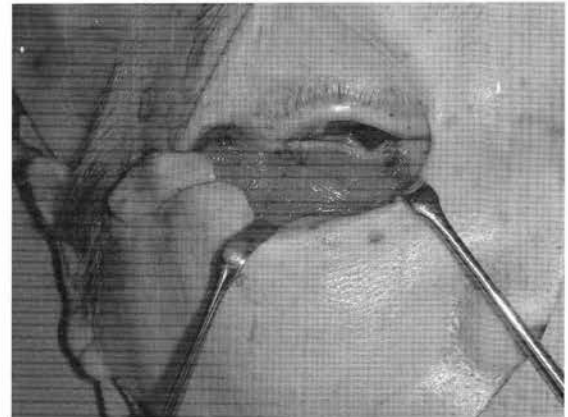

Fig. 2b. Lower eyelid defect and an elevated lateral orbital flap

症 例 2

患 者：87歳，女性。

初 診：平成17年10月18日

家族歴：特記すべきことなし

既往歴：高血圧，平成16年 骨粗鬆症による腰椎圧迫骨折

現病歴：平成16年頃より右下眼瞼腫瘍が出現した。近医眼科で軟膏治療が行われたが難治性であり，患者は当院皮膚科を受診した。生検で脂腺癌 (T3N0M0) の診断となり，平成17年10月18日切除と再建目的にて当科へ紹介となった。

入院時現症：右下眼瞼外側よりに5×12mmの腫瘍を認めた (Fig.2a.)。腫瘍はやや硬く，結節状で生検による潰瘍を伴っていた。所属リンパ節は触知しなかった。

手術所見：平成17年11月11日全身麻酔下に，皮膚側は浸潤が強い外側は10mm，内側7mm，浸潤がほとんど無い結膜側は5mm離して皮膚，眼輪筋，瞼板を一塊にして眼瞼全層で腫瘍を切除した。12×30mm大の右下眼瞼全層欠損となった。耳介軟骨採取は右耳介後面より行い，軟骨膜をつけて10×20mmの大きさで採取し，皮膚は6-0ナイロン糸で縫合した。採取した耳介軟骨をトリミングし，5×17mmの大きさで使用した。口腔粘膜は10×20mmの大きさで右頬粘膜より全層で採取し，患皮部は6-0合成吸収糸で直接閉鎖した。

下眼瞼欠損部にまず口腔粘膜を8-0合成吸収糸で連続縫合し，軟骨は6-0合成吸収糸で内側は瞼板断端に，外側は外眼角靭帯と縫合した。ピボットポイントを外眼角部のやや下方でかつ外側1cmの付近にとり，ピボットポイントに対し点对称の形状で採皮部に15×35mmの皮弁を作図した。皮下脂肪をほとんどつけないように皮弁を挙上し (Fig.2b.)，皮下茎周囲の皮膚を一部denudeした。反時計方向に180度回転させ皮弁を移動した。患皮部は直接閉鎖した。皮弁の縫合は，皮膚-粘膜は6-0合成吸収糸で連続縫合し，皮膚は7-0ナイロン糸で縫合した (Fig.2c.)。

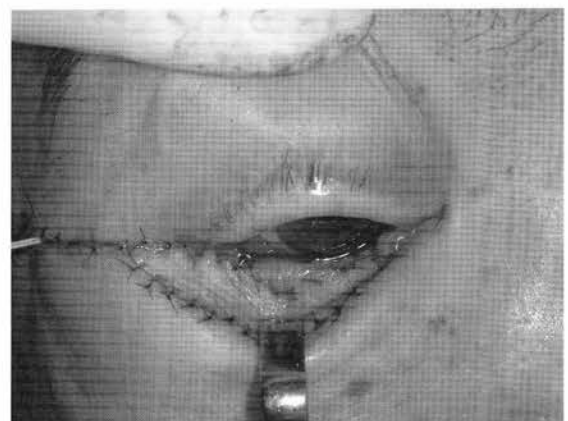


Fig. 2c. Repaired palpebra

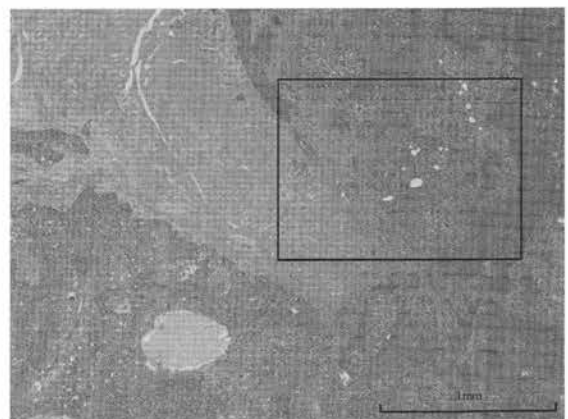


Fig. 2d. Histological finding
H.E. × 10

病理組織所見：著明な核異型を有し，充実性増殖，一部小塊状の浸潤性増殖を呈する腫瘍で，角化が散見されるとともに，脂腺分化と考えられる空胞状の胞体が認められた (Fig. 2d.)。

術後経過：半年を経過し再発はない。閉瞼機能，導涙機能に問題なく結膜炎などの眼結膜症状を認めない。整容的外観も良好であった (Fig.2e.)。

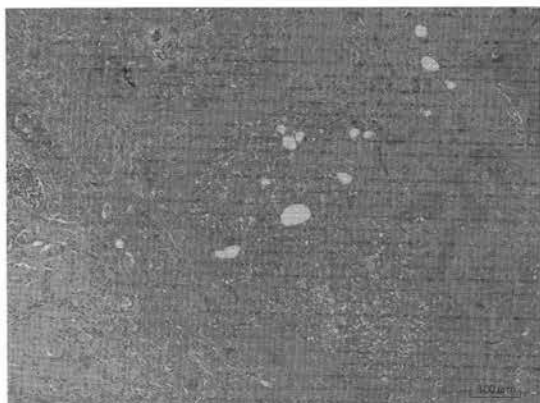


Fig. 2d. Histological finding
H.E.×100

考 察

脂腺癌は付属器である脂腺より生じる悪性腫瘍であるために、真皮内での増殖のほか、毛包を通じて表皮や皮下組織へ浸潤していく傾向があると考えられ、切除範囲を十分にとる必要があると考えられている。しかし、眼瞼脂腺癌は眼瞼という特殊な部位にあるがゆえに腫瘍の切除範囲が不十分になる可能性がある。また、初期の発育は比較的緩慢であるが、切開や不完全な治療を行った場合には急速に腫瘍が増大し、再発や転移の危険性が高くなるとの指摘もある。眼瞼脂腺癌の初期は臨床的に霰粒腫と類似しており、そのため術前に霰粒腫として掻破を繰り返している症例も多く、その場合は予防的リンパ節郭清を行うのが好ましいとの報告もある⁶⁾。

眼瞼脂腺癌の治療は外科的治療と補助療法としての化学療法⁷⁾の他、単独の放射線療法が有効との報告もある⁷⁾が、当科では、再建された眼瞼の機能および形態が良好なことから外科的治療が基本であると考えている。特に眼瞼脂腺癌では半数にPagét現象が認められ、十分な切除すなわち眼瞼全層切除を行い、適切な眼瞼再建を行うことが基本であると考えられる。

眼瞼脂腺癌の切除範囲については現在明確な病期分類、治療指針はまだない。皮膚悪性腫瘍取り扱い規約では切除範囲は10mm以上が望ましいとしているが、眼瞼部の特殊性もあり、本法で報告されているものでは5～10mmで切除している報告が多い^{6)～9)}。我々の2症例も切除範囲を5～10mmとしたが、いずれも切除断端は陰性であった。自由縁に幅があるのは、腫瘍の組織浸潤を考慮して安全域を決めたためである。

眼瞼再建では、整容的に満足が得られ、かつ確実な閉瞼機能を獲得することが必要である。欠損の程度に応じて眼瞼の再建法はいろいろな方法があるが、全層欠損の場合には、大別するとswitch flapなどの全層組織をそのまま利用する方法と、前葉と後葉を別々に再建する方法がある¹⁰⁾。

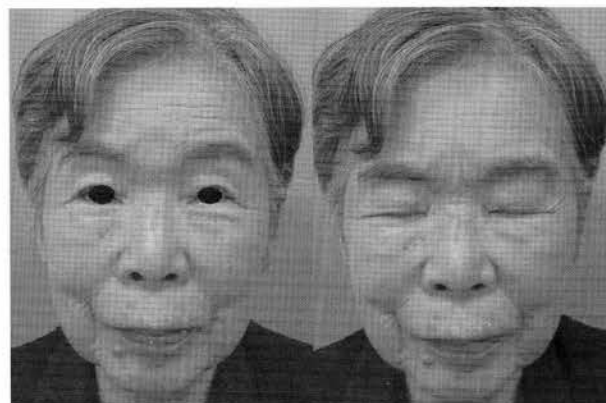

Fig. 2e. Post-operative findings
Six months after surgery. Satisfactory cosmetic and functional results.

Lateral orbital flapは1987年に小川ら^{1)～5)}により報告された顔面における皮下茎皮弁のひとつである。患皮部の1次縫縮が可能な大きさで、上下幅約3cm、水平方向には外眼角から生え際ぎりぎりまでの、水平方向に幅広い皮弁が作成可能である。

今回の2症例はともに下眼瞼の全層欠損であり、水平方向に幅が広く、やや外側よりで、垂直方向には欠損の高さが少ない欠損であった。過去の報告例¹⁰⁾では、後葉を口腔粘膜または鼻腔粘膜による粘膜移植と、耳介軟骨または鼻中隔軟骨による軟骨移植で再建し、前葉は頬部回転皮弁^{11)～13)}で再建する方法が優れているとされる。今回われわれは前葉再建としてlateral orbital flapを用いた。Soedaら¹⁴⁾や神崎ら¹⁵⁾も同様の再建方法を用いて有用性を認めている。

Lateral orbital flapは、利点として、皮弁の下垂がほとんどみられず、切開線が短いため、全身状態が不良のときは手術侵襲が少なく局所麻酔でも可能であること、dog-earができにくいこと、術後の腫脹が少ないなどが挙げられる。欠点としては皮弁を回転させるため皮下茎の部分が高起気味になること、垂直方向に幅の広い欠損には適応できないなどが考えられる。

眼瞼再建では欠損の大きさ、形、位置、皮膚の性状、色、採皮部の瘢痕など、いろいろな条件を総合的に判断して決定すべきである。我々の2症例のように眼瞼脂腺癌切除後の欠損は水平方向に幅の広い、垂直方向の欠損の高さが少ない全層欠損になることが多い。また、眼瞼脂腺癌の発生年齢としては中年以上の高齢者に多いとされ、他の合併症を持っている場合が多い。欠損の大きさ、形、皮膚の性状や色などlateral orbital flapは有用であり、特に、手術侵襲の面からも高齢者の眼瞼再建法としてはよい適応の一つとなると考えられる。

まとめ

脂腺癌切除術後の下眼瞼再建にlateral orbital flap、口腔粘膜、耳介軟骨を用いた2症例を経験した。眼瞼

脂腺癌の治療としては眼瞼全層切除が基本であり、生じる水平方向に広く垂直方向に小さい欠損の再建には lateral orbital flap がよい適応の一つであると考えられた。

参考文献

- 1) 小川豊, 野添恒幹, 坂口知香子: 顔面における皮下茎皮弁の利用, 倉敷中央病院年報, 55: 39-48, 1987
- 2) 小川豊: 皮下茎皮弁による顔面の再建, 頭頸部再建外科: 最近の進歩, 波利井清紀編著, 第2版, 克誠堂出版, 東京, 2002, pp47-57
- 3) 小川豊: 顔面における種々の皮下茎皮弁, 各種局所皮弁による顔面の再建: 最近の進歩, 小川豊編著, 第1版, 克誠堂出版, 東京, 2000, pp34-43
- 4) 小川豊: 皮下茎皮弁の作り方と応用, 形成外科, 39: S119-S123, 1996
- 5) 楠本健司, 小川豊: 眼周囲と口周囲, とくに上口唇髭部再建に対する皮下茎皮弁の解剖学的検討—Lateral orbital flap と submandibular flap の血行について—, 形成外科, 36: 601-608, 1993
- 6) 犬塚潔, 菅又章, 野本猛美, 他1名: 眼瞼脂腺癌(マイボーム腺癌)の臨床的検討, 形成外科, 38: 29-34, 1995
- 7) 村澤章子, 西條正城, 吉田豊一, 他3名: 眼瞼脂腺癌の治療経験—特に放射線治療について—, 形成外科, 41: 953-960, 1998
- 8) 中西秀樹, 長江浩朗, 原田伸, 他1名: マイボーム腺癌6症例の治療経験, 形成外科, 36: 517-523, 1987
- 9) 村住昌彦, 大浦武彦, 杉原平樹, 他4名: 眼瞼脂腺癌の治療経験, 形成外科, 38: 1029-1036, 1995
- 10) 添田周吾: II. 眼瞼再建の基本手技, 眼の形成外科, 添田周吾編著, 第1版, 克誠堂出版, 東京, 1993, pp15-49
- 11) Mustared?, J. C.: Reconstruction of eyelids, Ann Plast Surg., 11:149-169, 1983
- 12) Mustared?, J. C.: Repair and Reconstruction in the Orbital Region, Churchill Livingstone, Edinburgh, London, Melbourne and New York, 1991, pp13-14
- 13) 大塚壽: Cheek flap による下眼瞼頬部再建, 各種局所皮弁による顔面の再建: 最近の進歩, 小川豊編著, 第1版, 克誠堂出版, 東京, 2000, pp65-73
- 14) Soeda S., Nakayama Y., Abe T.: Eyelid repair with subcutaneous pedicle Flap, Eur J Plast Surg., 13:124-128, 1990
- 15) 神崎温子, 徳重広幸, 石井啓子: Lateral orbital flap を用いた眼瞼前葉の再建の経験, 第47回日本形成外科学会総会, 東京, 2004

Two Cases of Lower Eyelid Repair with Lateral Orbital Flap after Sebaceous Carcinoma Resection

Megumi Takikawa, M.D., Masaki Nambu, M.D., Mai Kato, M.D.,
Shinichiro Nakamura, Satoshi Yanagibayashi, M.D.,
Ryuichi Azuma, M.D., Naoto Yamamoto, M.D., Tomoharu Kiyosawa, M.D.
Department of Plastic Surgery, National Defense Medical College
3-2 Namiki, Tokorozawa, Saitama 359-8513, Japan

The lateral orbital flap was used for closure of full-thickness defects of the lower eyelid in two patients following resection of sebaceous carcinoma. One of the patients was a 66-year-old man and the other was a 87-year-old woman; each presented with sebaceous carcinoma of the lower eyelid. Surgical resection of the tumors was performed with a safety margin a clinically normal skin. Full-thickness defects of the lower eyelid were repaired with lateral orbital flap, auricular cartilage graft and oral mucosa graft. Neither of the two patients has shown any sign of recurrence. Satisfactory results were obtained. This flap should be considered the method of choice for the reconstruction of vertically shallow and laterally wide defect of the lower eyelid.

Key words: lateral orbital flap, subcutaneous pedicle flap, reconstruction of lower eyelid, sebaceous carcinoma

<症例>

前頭部骨腫の3例

齊藤まり 服部浩明 池田政身

要旨：53歳，57歳，56歳女性．いずれも10数年前から前頭部に隆起が生じ，徐々に増大してきた．皮膚とは可動性良好で下床とはほとんど可動性のない弾性硬の腫瘤を認め，骨腫と診断．腫瘍は骨性に頭蓋骨と全面につながっていたためリウエルで骨削り術を施行した．術後1～3年経過するが，再発は認めていない．

齊藤まり，服部浩明，池田政身：Skin Surgery:16(1); 18-20, 2007

キーワード：前頭部，骨腫，リウエル

はじめに

頭蓋骨骨腫は頭蓋冠にできるものと，副鼻腔にできるものにわけられる．頭蓋冠にできる骨腫は外板の半球状隆起として現れ，発育が非常に遅い良性腫瘍である．頭蓋冠の骨腫は日常診療上，みかけることはあるが，そのまま放置されることが多い．被髪部位に生じたものは放置して経過をみることもあるが，前額部に生じたものは，整容上治療を希望される場合も多い．今回われわれは前頭部に生じた骨腫に対し，皮膚を切開し，隆起部分をリウエルで骨を切除平坦化し，臨床上改善した例を報告する．

症例

症例1：53歳 女性．

主訴：前額部の腫脹

家族歴，既往歴：特記すべきことなし．

現病歴：数年前より前額部が腫脹し，徐々に増大してきたため受診した．

現症：前額に2カ所，頭頂部1カ所 直径10mm～12mmの皮下硬結を認め，皮膚とは可動性良好で下床とはほとんど可動性のない硬い腫瘍を認めた．圧痛などの自覚症状はなし (Fig. 1)．

臨床検査所見：術前の血算，生化学検査で異常なし．ガートナー症候群を思わせるような家族性の大腸腺腫症，皮膚線維腫，脂肪腫は認めなかった．

頭部レントゲン線：前頭部の骨肥厚を認めた (Fig. 2)．

治療および経過：局所麻酔下で皮膚に切開を入れ，腫瘍上の骨膜を剥離，腫瘍底は頭蓋骨と骨性に全面につながって隆起していたため，リウエルで腫瘍が平坦になるまで剥離切除し，皮膚縫合を行った．現在，術後3年経過するが，再発は認めていない．

病理組織所見：層板骨の断片がみられる (Fig. 3)．




Fig. 1 Bony, hard, immobile 10mm-diameter subcutaneous tumors on the forehead and parietal

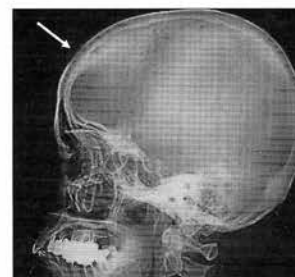

Fig. 2 Skull roentgenogram: a ossifying mass is seen on the forehead.(arrow)




Fig. 3 Histological examination showed a lamellare bone.

Mari SAITOU, M.D.
Hiroaki HATTORI, M.D.
Masami IKEDA, M.D.
高松赤十字病院 皮膚科
〒760-0017 香川県高松市番町4丁目1-3
受理 2006年10月16日

症例2：57歳 女性。

主訴：前額部の腫脹

家族歴，既往歴：特記すべきことなし。

現病歴：20年前より前額部が腫脹し，徐々に増大してきたため受診した。

現症：前額部に直径約10mmの皮下硬結を認め，皮膚とは可動性良好で下床とはほとんど可動ない硬い腫瘍を認めた。圧痛などの自覚症状なし (Fig. 4)。

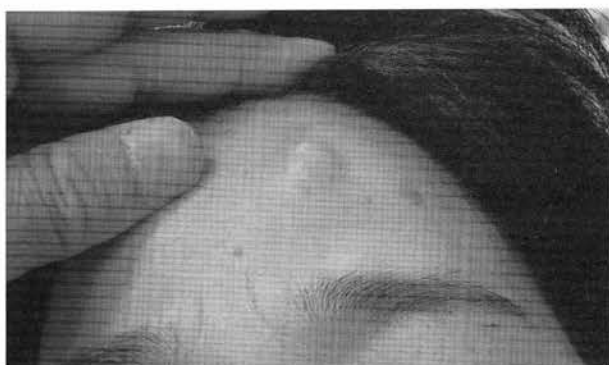

Fig. 4 A bony, hard, immobile 12mm- diameter subcutaneous tumor on the forehead

臨床検査所見：術前の血算，生化学検査で異常なし。

治療および経過：治療および経過局所麻酔下で皮膚に切開を入れ，腫瘍上の骨膜を剥離，症例1と同様腫瘍底は頭蓋骨と骨性に全面でつながって隆起していたため，リウエルで腫瘍が平坦になるまで剥離切除し，皮膚縫合を行った。現在，術後2年経過するが，再発は認めていない。

症例3：56歳 女性。主訴：前額部の腫脹

家族歴，既往歴：特記すべきことなし。

現病歴：20年前より前額部が腫脹し，徐々に増大してきたため受診した。

現症：前額部10mmの皮下硬結を認め，皮膚とは可動性良好で下床とはほとんど可動性のない硬い腫瘍を認めた。圧痛などの自覚症状なし (Fig. 5)。

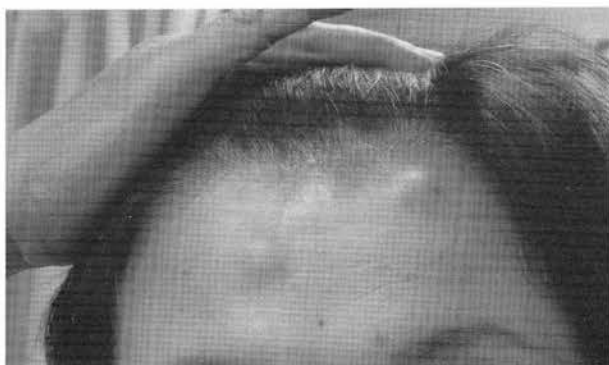

Fig. 5 Two bony, hard, immobile 10mm-diameter subcutaneous tumors on the forehead

臨床検査所見：術前の血算では異常みとめず，ガードナー症候群を思わせるような家族性の大腸腺腫症，皮膚線維腫，脂肪腫は認めなかった。

治療および経過：症例1，2と同様腫瘍底は頭蓋骨と骨性に全面でつながって隆起していたため，リウエルで腫瘍が平坦になるまで剥離切除し，皮膚縫合を行った。現在，術後1年経過するが，再発は認めていない。

考 察

頭蓋骨骨腫は分化した成熟骨組織よりなり，緩徐に持続性に増大する良性腫瘍である。日常臨床において比較的よくみられる良性頭腫瘍であるが，小さいものも多くそのまま放置されることも多い。頭蓋骨骨腫は頭蓋冠にできるものと，副鼻腔にできるものにわけられる。頭部に生じる骨腫の70%は副鼻腔原発で頭蓋骨円蓋部原発のものはそれに比べ少ないとされている¹⁾²⁾。頭蓋骨円蓋部では前頭骨，後頭骨，頭頂骨・側頭骨の順で多くみられる。骨腫の原因について発達異常説，外傷説，感染説の3つに大別されるが，不明である³⁾。性別では成人女性に多いといわれているが⁴⁾，女性は美容上の問題などで受診する機会も多いことを考慮する必要がある⁵⁾。また，男性に多いとの報告もあり⁶⁾，無症状の場合には治療に訪れることなく，報告されない症例も多いと考えられ，性差に関してはさらなる検討が必要と考えられる。前頭部に生ずる骨様の硬い腫瘍として線維性骨異形成，外骨腫が鑑別にあげられる。レントゲン像では骨腫，線維性骨異形成，外骨腫とも骨硬化像を認め，鑑別が困難である。病理組織では線維性骨異形成は紡錘型の細胞の増殖と骨形成がみられ⁷⁾，骨腫との鑑別は容易である。外骨腫と骨腫の病理組織的特徴的な相違点は軟骨帽である。骨腫はそれが認められず，成熟した骨組織からなる点である⁸⁾。自験例は成熟した層板骨よりなり軟骨帽は認めなかったため骨腫と診断した。

症例1，2は多発性に骨腫を認めたためガードナー症候群も疑った。ガードナー症候群は多発性の骨腫，家族性大腸腺腫症，皮膚囊腸管膜などの線維腫，顔面・頭部の表皮囊腫を併発するといわれている。自験例は2例とも骨腫以外全身の皮膚は正常であり，大腸腺腫症の既往はなかったためガードナー症候群ではないと診断した。治療法は手術療法が選択されるが，腫瘍による症状があるもの，増大傾向にあるもの，美容上の問題で本人の希望があるものなどが手術適応になる⁹⁻¹¹⁾。手術方法は一般的に骨腫直上，あるいは骨腫周囲の皮膚を切開剥離し骨腫を露出，骨ノミやドリルなどを用いて境界部より摘出するという方法がとられる。今回我々がリウエルを使用した理由として術者の使いなれた道具で行う方が容易と考え選択した。また，骨腫は正常骨組織との境界は明瞭でないことも多く⁸⁾，摘出範囲に関して迷うことが

ある。自験例は腫瘍底が頭蓋骨と骨性に全面でつながって隆起し腫瘍の境界ははっきりしなかったが、リウエルで腫瘍が平坦になるまで剥離切除し、皮膚縫合を行った。現在、3例とも再発は認めていない。骨腫は切除されれば再発はまれとされているが、本邦での再発例は下顎下縁の1例¹²⁾と下顎角部の1例¹³⁾と右前頭部の巨大骨腫の1例¹⁴⁾が報告されている。緩慢な発育をするという特徴から長期間にわたる経過観察が必要と考える。

参考文献

- 1) 横山明子, 梅田整, 西岡清, 他2名: 前頭・頭頂部の巨大骨腫の1例, 形成外科 41: 843~847, 1998
- 2) 西谷和敏, 岡島和弘, 津田敏雄: 後頭骨巨大骨腫の1例, 脳神経外科 18: 947-952, 1990
- 3) 田中玲子, 池田純, 武田啓治, 他2名: 眼窩骨腫の1例, 長岡赤医誌 17: 43-46, 204
- 4) 河本圭司, 中嶋安彬: 頭蓋骨腫瘍と腫瘍様病変, 原発性頭蓋骨腫瘍 Clinical Neuroscience 23: 556-561, 2005
- 5) Burrell JF: Osteoma of the mastoid. J R Coll Surg Edinb 23: 305-309, 1978
- 6) Samuel E, Lloyd G A S: Clinical radiology of the ear, nose and throat. 2nd ed, W.B. Saunders Company, Philadelphia, 1978, 66-67
- 7) 高見俊宏, 露口尚弘, 原充弘: 頭蓋骨腫瘍と腫瘍様病変, Clinical Neuroscience 23: 568-569, 2005
- 8) 小島博巳, 沖野容子, 谷口雄一郎, 森山實: 外耳道および側頭骨骨腫症例検討.耳鼻咽喉科展望 48: 104-115, 2005
- 9) 荒井朱美子, 高橋裕子, 石井哲夫: 側頭骨骨腫の3例.耳鼻臨床 90: 781-785, 1997
- 10) Burton DM, Gonzalez C: Mastoid osteomas. Ear Nose Throat 70: 161-162, 1991
- 11) Gungor A, Cincik H, Poyrazoglu E et al.: Mastoid osteoma: Report of two cases, Otolaryngology 25: 95-97, 2004
- 12) Lowell, B Yakima, W: Recurrent peripheral osteoma of mandible: report of case. J Oral Surg 21: 446-450 1971
- 13) 野村幸恵, 柿沢卓: 下顎角部に発生し長期間経過後に再発した周辺性骨腫の1例. 日口外誌 46: 87-89 2000
- 14) 菊池憲明, 柏英雄: 頭蓋骨腫瘍切除後の再建用レジジン上に再発をみた巨大骨腫の1例. 日形会誌 19: 636-642. 1999

Three Cases of Skull Osteoma

Mari Saitou M.D., Hiroaki Hattori, M.D., Masami Ikeda, M.D.
Takamatsu Red Cross Hospital, Department of Dermatology
4-1-3 Banchou, Takamatsu, Kagawa 760-0017, Japan

Although skull osteoma is a common disease, patients rarely come to a hospital when the lesions are small. We report three cases of osteoma located on the forehead. The patients were 56, 53, and 57-year-old women who had one or two tumors on the forehead for about ten years. To prevent cosmetic problems, we removed the tumors using a rongeur under local anesthesia. Results have remained no sign of recurrence for about one to three years following their respective operations.

Key words: osteoma, forehead, rongeur

コメント (防衛医科大学校 形成外科 清澤智晴)

前額部骨腫は比較的多く、患者の治療もしばしば経験する。著者らは、この治療のためリウエルを用いてよい結果を出している。本論文が示唆しているのは、前額部骨腫の摘出を、厳密に行わなくてもある程度よい結果が出せるということなのかもしれない。真の新生物かどうか前額部骨腫においては論議があるところである。骨腫osteomaという新生物と考える場合もあると思われるが、本疾患は過誤腫と考えた方がよいだろう。

また別の観点からみると、前額部骨腫の発生要因としては外傷性説も捨てがたい。頭は日常、よくぶつけるからだ。そうした骨あるいは骨膜の反応性病変か、過誤腫であるとすれば、真の腫瘍説は後退し厳密な切除を行わなくても再発がみられないという臨床像に一致するのではないだろうか。

リウエルを用いる切除は比較的簡単であり危険性も少ないと思われるので、優れた方法の一つといえるだろう。また、骨ノミを用いる方法も優れているので、どちらが優れているかを検討する意義もあまりないが、リウエルでの切除は、器具の先端を創部に入れるだけ切開線を大きくしななければならないかもしれない。また美容外科では毛髪部から皮下をアプローチしノミで切除する方法もあり、整容的には優れている。本論文の方法は骨腫の直上を切開する方法をとっているが、こちらのほうが安全で簡便であるという意見もあるだろう。

<症例>

経皮的冠動脈形成術 (PTCA) により生じた放射線皮膚炎

岡田悦子*, 田村敦志*, 石川 治*

要旨: 経皮的冠動脈形成術 (PTCA) 後に背部に放射線皮膚炎を生じた2例を報告した。

症例1: 56歳男. 心筋梗塞のため約10年間で計5回のPTCAをうけた. 5回目のPTCAの半年後に右背部に褐色調の色素斑が出現, 中央が潰瘍化した. 初診時, 右背部に黄白色壊死組織が固着する潰瘍と, 周囲に板状硬結を認めた. 症例2: 49歳男. 心筋梗塞のためPTCAを1回受けた後, 右背部に褐色斑が出現した. いずれも組織学的には, 真皮上層の血管拡張と真皮と皮下組織の著明な線維化を認めた. 近年, X線透視下の冠動脈疾患の治療後, 皮膚障害を起こす例が報告されている. 原因不明の色素沈着, 潰瘍が体幹上部, 特に肩甲骨周辺にみられた場合, 放射線皮膚障害を考慮する必要がある.

岡田悦子, 田村敦志, 石川 治: Skin Surgery: 16(1); 21-24, 2007

キーワード: 放射線皮膚炎, 虚血性心疾患, 経皮的冠動脈形成術 (PTCA), interventional radiology (IVR)

近年, 虚血性心疾患の治療として, 経皮的冠動脈形成術 (percutaneous transluminal coronary angioplasty, 以下PTCA) が, 広く用いられ, 目覚ましい成果を挙げている. しかし, 手技は複雑で難治例では長時間, 複数回の施術が行われる. そのため, 最近, PTCAなどに伴う放射線皮膚障害が問題になってきた.

今回私たちは, PTCA後に生じた放射線皮膚炎の2例を経験したので, 報告する.

症例1: 56歳, 男性

初診: 2002年1月7日

既往歴: 高血圧, 糖尿病, 心筋梗塞

現病歴: 初診の約10年前に心筋梗塞を発症し, 1992年1月から2001年3月までの間に冠動脈造影を4回, PTCAを5回受けた. 2001年8月に右背部に褐色調の皮疹が出現し, およそ1ヵ月で中央が潰瘍化した. 近医で外用療法をうけたが潰瘍が拡大するため, 当科を紹介され受診した.

現症: 右上背部に60×54mmの黄白色壊死物質が固着する境界明瞭な潰瘍があり, 周囲には色素沈着と毛細血管拡張を伴う板状硬結を認めた (Fig. 1).

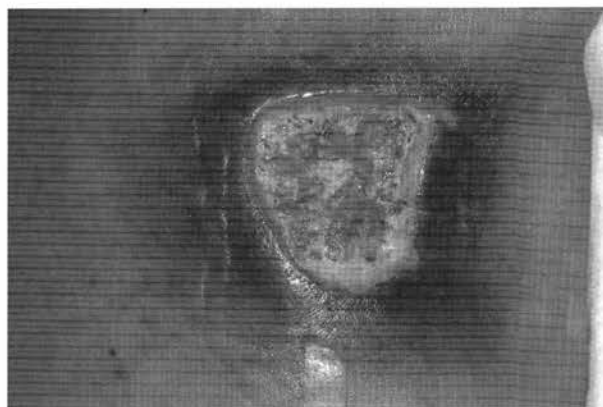


Fig. 1 A poikilodermic plaque with ulceration on the right back. (Patient 1)

治療と経過: 外用療法とデブリードマンを行ったが, 壊死が深部まで及んでいたため, 2002年2月20日, 全身麻酔下に周囲の板状硬結を含め, 潰瘍部を切除, 縫縮した.

病理組織所見: 表皮は肥厚し, 表皮突起の不規則な延長と基底層のメラニン増加がみられた. 真皮上層に浮腫と毛細血管拡張があり, 真皮中層から皮下脂肪織では線維化が著明で膠原線維は膨化していた (Fig. 2). 筋層も線維化し, 筋線維は萎縮, 変性していた (Fig. 3).

* Etsuko OKADA, M.D.

* Atsushi TAMURA, M.D.

* Osamu ISHIKAWA, M.D.

* 群馬大学大学院医学系研究科皮膚病態学教室

〒371-8511 群馬県前橋市昭和町3-39-22

受理 2006年12月30日

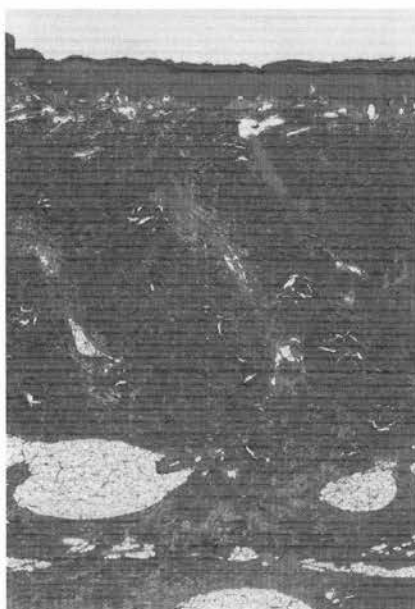


Fig. 2 Epidermal thickening, ectatic blood vessels, and, dermal and subcutaneous fibrosis. (Patient 1)

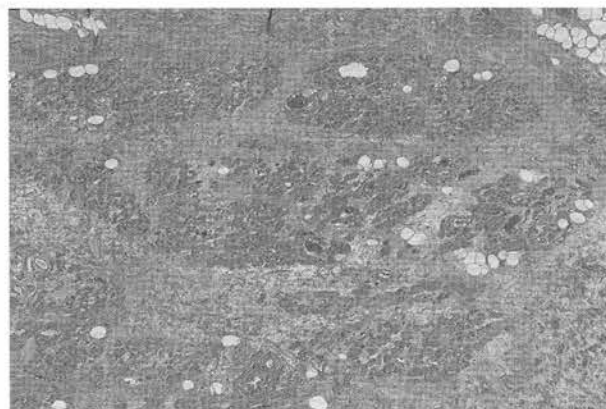


Fig. 3 The underlying muscle layer, fibrosis and muscle fiber atrophy in the underlying muscle layer. (Patient 1)

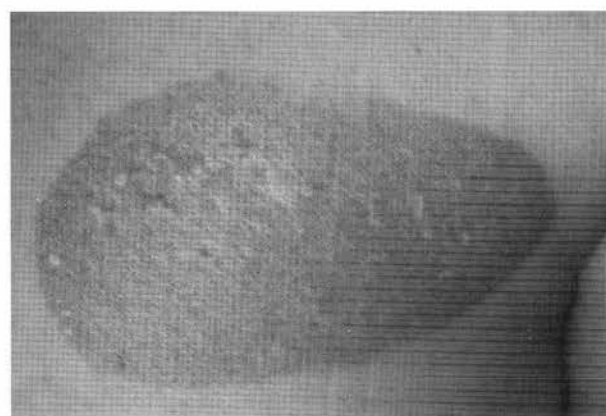


Fig. 4 A brown pigmented macule on the right back. (Patient 2)

症例2：49歳，男性

初診：2002年8月26日

既往歴：高血圧，糖尿病，心筋梗塞

現病歴：心筋梗塞で2002年5月に冠動脈造影とPTCAをそれぞれ1回受けた。2002年6月中旬から右背部にぴりぴりとした痛みを感じ，同部の紅褐色皮疹が出現したため，当科を受診した。

現症：右肩甲部に境界明瞭な類円形の浸潤を伴う紅褐色斑を認めた。その中に点状の脱色素斑が混在していた (Fig. 4)。

生検組織像では，表皮は軽度肥厚し，真皮上層には単核球が浸潤していた。真皮の中層の膠原線維は部分的に膨化していた。PTCAの治療歴と臨床像から，放射線皮膚炎と診断した。現在まで潰瘍形成はない。

考案

冠動脈疾患に対して，X線透視下にカテーテルを用いて治療を行う手技は，interventional radiology (以下IVR) と称され，侵襲が少なく確実性の高い治療とし

て年々増加傾向にある。現在本邦での実施件数は年間8万例に達するといわれる。PTCAのほか，粥腫を切除するアテレクトミーや血管内にステントを留置するステント術などの新しい技術の開発により，適応はさらに拡大され，治療成績は著しく向上した。その反面，手技の高度化，複雑化により放射線照射時間の延長，被曝線量の増加が問題となってきている。

放射線による皮膚障害は『しきい線量』，すなわち線量の閾値が存在する確定的影響に含まれる。一回照射線量が3Gyで一時的脱毛，6Gyで紅斑，15Gy以上で湿性落屑，潰瘍，壊死が起こるとされる。透視による皮膚線量は，1分あたり0.02から0.05Gyであり，これは一時的な脱毛を生じるのに2時間半ほどの時間を要することを示す。通常これほど長時間の放射線被曝を受けることは少なく，1回の照射よりもむしろ頻回の照射の集積によって，放射線皮膚障害が発症すると考えられる。

自験例の症例1では，10年間に計9回の放射線被曝を受けており，最後のPTCAから5ヵ月後に潰瘍化し

ている。線量は不明だが、総照射線量は皮膚障害を生ずるに十分な量に達したものと推測できる。症例2に関しては冠動脈造影、PTCAを各1回行ったのみで皮膚障害を生じており、今後遅れて潰瘍化する可能性もあると考えられる。

1996年PTCAによる放射線皮膚炎4例を最初に報告したLichtensteinらによると、PTCA施行回数は3~9回、総被爆線量は推定11.4~34.9Gyであり、PTCA施行から2年から10年と長時間を経てから発症している。本邦におけるIVRによる放射線皮膚障害は1998年速水の報告²⁾をはじめとし、2002年までに自験例を含めて24例が報告されている^{2)~13)}。性別は男18例、女6例で、年齢は34歳から72歳までで、平均60歳であった。IVR施術後から症状発現までの期間は、短いもので1ヵ月、最長は8年であり、平均15ヵ月であった。IVRの回数は少ないもので冠動脈造影1回、PTCA1回であったが、多いものでは冠動脈造影5回以上、IVR10回以上と頻回に行われている症例もあった。症状は、潰瘍16例、紅斑5例、褐色斑3例であったが、紅斑、褐色斑の後に潰瘍化した例も4例あった。部位は右背部が最も多く18例、左背部4例、その他の部位2例であった。

IVRによる放射線皮膚障害は経験さえあれば比較的容易に診断できるが、固定薬疹や限局性強皮症、褥瘡等との鑑別が必要となる場合もあり、注意が必要である。

PTCAはしばしば予後不良となる冠動脈疾患の治療に不可欠なものであり、多少の危険があっても行う必要がある。皮膚障害の防止策として、出来るだけ線量を少なく、同一部位への重複照射を防ぐことが大切であるが、初期の皮膚症状を的確に診断し、同部位の再照射が行われないように指示することが、皮膚科医としての重要な役割と考える。

文 献

- 1) Lichtenstein DA, Klapholz L, Vardy DA, et al: Chronic radiodermatitis following cardiac catheterization, Arch Dermatol, 132: 663-667, 1996
- 2) 速水 誠: PTCAに伴う長時間のX線透視に続発した放射線皮膚炎の2例, 皮膚, 40: 25-28, 1998
- 3) 神谷秀喜, 雄山瑞栄, 北島康雄: 経皮的冠血管拡張術(PTCA)施行後に生じた放射線潰瘍の1例, 皮膚臨床, 40: 1927-1930, 1998
- 4) 松本千穂, 市野直樹, 荒木祥子, 他3名: 経皮的冠動脈形成術(PTCA)の長時間のX線透視およびシネ撮影で放射線皮膚障害を生じた2例, 皮膚, 41: 18-24, 1999
- 5) 石川牧子, 宋 寅傑, 末木博彦, 他3名: 心臓カテーテル操作に伴う放射線照射によって生じた慢性放射線皮膚炎の2例, 西日皮膚, 61: 731-735, 1999
- 6) 稲岡峰幸, 早川和人, 塩原哲夫, 他2名: 経皮的冠動脈形成術後に生じた放射線皮膚炎の3例, 皮膚臨床, 41: 1561-1564, 1999
- 7) Kawakami T, Saito R, Miyazaki S, et al: Chronic radiodermatitis following repeated percutaneous transluminal coronary angioplasty, Br J Dermatol, 141: 150-153, 1999
- 8) 宋 寅傑, 石川牧子, 飯島正文: 心臓カテーテルおよび肝動脈塞栓術の施行後に生じた放射線皮膚炎, 臨床, 54: 7-10, 2000
- 9) 速水 誠: PTCAに伴う放射線皮膚炎の4例, 皮膚臨床, 42: 745-748, 2000
- 10) 宮川 史, 杉浦久嗣, 藤井紀和, 他4名: 経皮的冠動脈形成術(PTCA)により生じた慢性放射線皮膚炎の2例, 皮膚, 42: 485-489, 2000
- 11) 松本千穂, 政田佳子, 大和谷淑子: PTCAの長時間透視シネ撮影で生じた放射線皮膚障害, 皮膚病診療, 22, 361-364, 2000
- 12) 奈良武史, 岸本三郎, 安野洋一: PTCA後に生じた慢性放射線皮膚炎, 皮膚病診療 23, 155-158, 2001
- 13) 原 弘之, 岡田知善, 落合豊子, 他1名: 冠動脈 interventional radiology (IVR)による慢性放射線皮膚炎, 臨床, 55, 852-854, 2001

Radiodermatitis Following Percutaneous Transluminal Coronary Angioplasty

Etsuko Okada, M.D., Atsushi Tamura, M.D., Osamu Ishikawa, M.D.
Department of Dermatology, Gunma University Graduate School of Medicine
3-39-22 Showa-machi, Maebashi, Gunma 371-8511, Japan

We describe two patients who developed radiodermatitis after receiving cardiac catheterization and percutaneous transluminal coronary angioplasty (PTCA) for chronic ischaemic heart disease. The skin lesion was located on the right back, presenting a well-circumscribed atrophic plaque with mottled hyper and hypopigmentation, telangiectasia or ulceration. Histological examination revealed epidermal atrophy, hyalinized and swollen collagen bundles, and telangiectasia of superficial vessels in the dermis. Although in most patients the risk of radiation injury related to cardiac interventional radiology is low, patients who underwent repeated cardiac catheterizations should be considered to be at high risk. Awareness and protective measures against this kind of side effect of cardiac catheterization should be encouraged among interventional radiologists.

Key words: radiodermatitis, ischaemic heart disease, percutaneous transluminal coronary angioplasty (PTCA), interventional radiology (IVR)

プロシーディング

臀部慢性膿皮症に対してリサイクル植皮を行った1例

石田祐哉 福岡美友紀 西村陽一

要旨：「リサイクル植皮」もしくは「もどし植皮」という名称で報告されている手術方法により治療を行った臀部慢性膿皮症の1例を報告する。患者は37歳男性。20年以上、両臀部に有痛性の膿瘍と結節を有していた。臀部慢性膿皮症と診断し、入院のうえ手術を行った。痔瘻は認めなかった。この方法では、まず病変皮膚を切除した後に、病変皮膚の表層皮膚を再利用し、皮膚欠損部に植皮した。術後再発は認めていない。この方法は採皮部を必要しないため低侵襲である。我々は、臀部慢性膿皮症の治療において、この方法が選択枝のひとつになりえると信じている。

石田祐哉, 福岡美友紀, 西村陽一: Skin Surgery: 16(1); 25-26, 2007

キーワード: 臀部慢性膿皮症, 手術療法, リサイクル植皮

はじめに

慢性膿皮症の治療は保存的治療法と根治的治療法がある。保存的治療法には抗生物質投与と瘻孔の切開があるが、いずれも再発しやすいため患者は長年にわたって症状に悩まされることが多く根治を望むことも少なくない。根治的治療法としては、病変部の毛包・瘻孔の完全切除が必要である。しかし、切除後の皮膚欠損の閉鎖には遊離植皮が必要になることが多く、通常は大腿屈側や腰部から採皮するため侵襲および整容的な面で問題が残る。今回我々は、山田ら¹⁾やHondaら²⁾が報告している、病変部の表層皮膚を植皮に利用する方法を用い良好な治療結果を得たので供覧する。

症 例

患 者: 37歳 男性

主 訴: 両臀部の排膿, 疼痛

既往歴・家族歴: 特記すべきことなし。

現病歴: 高校生の頃から臀部に膿瘍が出現していた。以後20年間保存的治療を受けていたが軽快せず徐々に悪化してきたため、根治的治療を希望し当院を受診した。

現 症: 両臀部に膿瘍, 瘻痕, 色素沈着が混在する炎症性の局面を認め、右臀部の瘻孔部から排膿も認めた (Fig. 1)。

治療および経過: 全身麻酔下にて病変皮膚の切除術および植皮術を施行した。まず瘻孔部よりピオクタン色素を注入し色素により病変部の広がりを確認することで病変皮膚を完全に切除した (Fig. 2)。次に植皮術を施行した。植皮片は切除された病変部の表層皮膚を再利用することとし、デルマトームを用いて20/1000インチの分層植皮片を作成した。それをメッシュデルマトームにて3倍に拡大した後に皮膚欠損部に植皮した (Fig. 3)。痔瘻は認めなかった。術後半年以上経過するが再発は認めない (Fig. 4)。

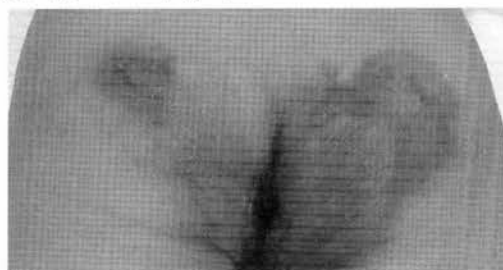


Fig. 1 Painful abscesses and nodules on both buttocks and the perianal area

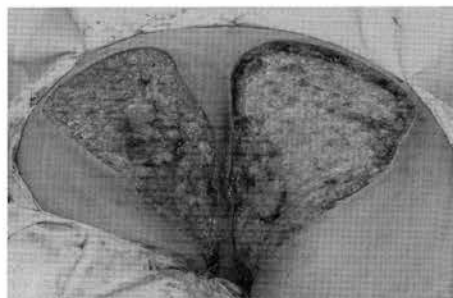

Fig. 2 The total excision of the chronic perianal pyoderma lesions

Yuya Ishida, M.D.
Miyuki Fukuoka M.D.
Youichi Nishimura, M.D., Ph D.
福井赤十字病院皮膚科
〒918-8501 福井市月見2-4-1
受理 2006年7月18日

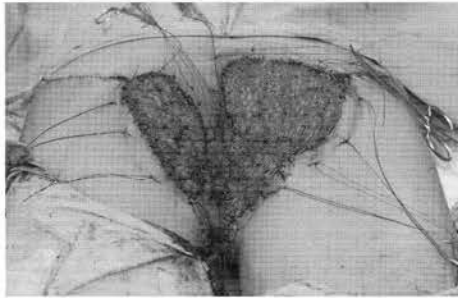


Fig. 3 Recycled skin graft method; the skin of buttocks was used as the donor site.

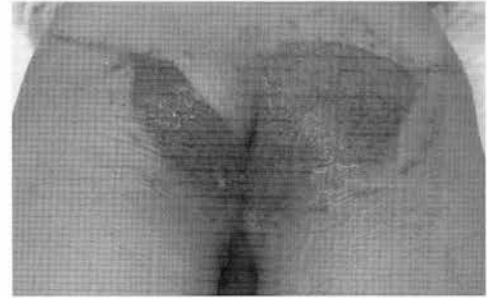


Fig. 4 Five months after the operation; the epithelization was complete without recurrence.

考 察

慢性膿皮症の根治的治療法は病変部の完全切除と植皮術であるが、自験例のように皮膚表面の障害が軽度の場合には病変部皮膚の再利用が可能である。この方法はすでに山田ら¹⁾が「もどし植皮」として、Hondaら²⁾が「Recycled Skin Graft Method」として報告している。本法には新たな採皮部が不要であり整容的に優れている、侵襲のより少ない手術が可能であるなどの利点がある。ただ病変部皮膚を利用しているため再発の可能性は否定できない。自験例では微小な瘻孔や付属器組織を除去するため山田ら¹⁾やHondaら²⁾と同じく

20/1000インチの分層植皮片とした。再発の有無については今後も注意深い経過観察が必要である。

参考文献

- 1) 山田瑞貴, 大西泰彦, 大原國章: 臀部慢性膿皮症における「もどし植皮」の一例, 日本皮膚外科学会誌, 4: 86-87, 2000
- 2) T Honda, T Tachibana, A Kitoh, et al: A Case of Chronic Perianal Pyoderma Treated with the Recycled Skin Graft Method, J Dermatol, 29: 96-99, 2002

A case of Chronic Perianal Pyoderma Treated with the Recycled Skin Graft Method

Yuya Ishida, M.D., Miyuki Fukuoka, M.D., Youichi Nishimura, M.D.
Department of Dermatology, Fukui Red Cross Hospital
2-4-1, Tsukimi, Fukui 918-8501, Japan


We present here a case of chronic perianal pyoderma, who was treated with a novel skin graft reported as “Recycled skin graft method” or “Modoshi-Shokuhi method”. The 37-year-old man visited our hospital with painful abscesses and nodules on his buttocks for over 20 years. He was clinically diagnosed as chronic perianal pyoderma. When admitted to our hospital, the operation was performed. No anal fistula was found. In this procedure, after the lesions of chronic perianal pyoderma were totally resected, we removed the epidermis and upper dermis from the excised lesions and grafted them on the defects of the excised lesions. There has been no recurrence of the chronic perianal pyoderma. This operation procedure is less invasive because a donor site for the skin graft is unnecessary. We considered it to be as one of the effective treatments for chronic perianal pyoderma.

Key words: chronic perianal pyoderma; surgical procedure; recycled skin graft method

<紀行記>

65th ADD (Annual Meeting of American Academy of Dermatology) に参加して

田中里佳* 宮坂宗男*



第65回ADDは2月2日から2月6日までアメリカ合衆国のWashington D. Cで開催されました。ADDはアメリカ皮膚科学会でもっとも大きな学会であり、それを象徴するべく、学会は多くの参加者で賑わっていました。宮坂は成田から、私は留学先のNew Yorkからの参加となりました。New Yorkから飛行機では1時間20分ほどで、電車では4時間ほどかかります。

会場は、Washington D. Cの中心にあり、とても大きな会場で、すべての会議室がADDの使用となっていました。地下にExhibit Hallがあり、Poster会場が三分の一を占め、そのほかはすべて業者の展示会場となっていました。展示会場は4000件の展示があり、展示内容として多かったのが化粧品、軟膏類であり、その次にレーザーの機器関係の展示でした。化粧品の展示会場では、高価な化粧品が配られ、そのほかにバックや化粧ポーチ、旅行バックなども配られました。人気のある展示会場では行列ができ、サンプルがもらえるまで1時間ほど並ぶブースもありました。

ポスター展示は4200演題ほどあり、Clinical Dermatology and Other DisordersやDermatopharmacology and Cosmeceuticalsに関する演題が多く、慢性潰瘍治療、再生医療、Basic Scienceに関する演題はほとんどありませんでした。Scientific Sessionsに関しては、ほとんどがCoursesやFocus Sessionsで授業形式の講演が多く、Sessionに参加するには学会費とは別にSession参加費が必要となります。個々のセミナーに別料金がかかるため

参加に躊躇してしまい、すべての講演を受講することができなかったのが残念です。Scientific Sessionsは主に皮膚科疾患の診断、Laser Techniques、治療選択についての講演が多く認められました。美容関係の講演では、実際に模擬患者を使い、ボトックスの注射の仕方などを教える講演もありました。Symposiaには特別会費を必要とせずに参加でき、内容としては浅く広く皮膚科一般的な内容の講演が多かったです。

Afternoon Plenary Sessionでは、FDA(アメリカの食品医薬品局)と皮膚科学会との関係、どのように薬品がFDAに認可されるのかなどについての講演がありました。ADDの皮膚科医はFDAの薬品認可基準、リスクマネジメントへ大きく貢献し、重要な役割を占めているとのことでした。

ワシントンD.Cは1874年に設置されたアメリカ合衆国の首都で、The District of Columbiaの略です。南アメリカのコロンビア共和国と同様にアメリカ大陸の発見者であるクリストファー・コロンブスにちなんだ名前です。市内にはホワイトハウス、国会議事堂、ワシントンモニュメント、スミソニヤ博物館、リンカーンメモリアルなどの観光名所があります。学会中は、なかなか時間が作れずすべての観光名所を訪れることはできませんでしたが、Trolley Busというのが市内を一周しているため、それに乗れば一通り1時間半ほどでほとんどの観光名所をバスから観ることができます。博物館に入館すると軽く3時間はかかるといわれたので、また後日プライベートで訪れたときに行くことにしました。建物には歴史と雰囲気があり、町並みはとても静かで自然も多く綺麗でした。町を歩いているだけで、アメリカの歴史に触れることができたことをうれしく思います。このような機会を与えてくださった関係者の方々に心よりお礼を申し上げます。

* Rika TANAKA, M.D.

* Muneo MIYASAKA, M.D.

* 東海大学形成外科

〒254-0061 神奈川県伊勢原市望星台

受理 2007年2月10日