


# SKIN SURGERY

The Journal of Japanese Society for Dermatologic Surgery



<http://www.jsds.jp/>



日本臨床皮膚外科学会誌

日本臨床毛髪学会

## 目 次

巻 頭 言 .....	河野太郎	90
原 著		
外傷性異物における画像所見の検討 .....	八代 浩 他	91
外陰部再建における大腿内側 V Y 進展回転皮弁 (仮称) .....	石川 勝也 他	95
症 例		
治癒までに長期間を要した犬咬傷による下腿潰瘍の 2 例 .....	平塚裕一郎 他	99
急速に増大し、脂肪肉腫が疑われた spindle cell lipoma の 1 例 .....	安田 正人 他	103
外陰部硬化性萎縮性苔癬内に見られた子宮体癌皮膚浸潤の 1 例 .....	加藤 真紀 他	106
海外で施行された美容外科手技によるトラブル症例の経験 .....	柳林 聡 他	109
筋肉内に発生した Chronic expanding hematoma の 2 例 .....	鷺見 友紀 他	113
治 療		
円形脱毛症に対する 308nm エキシマライト (Excilite- $\mu$ ) の治療経験 .....	原 弘之 他	117
投稿規定 .....		121
投稿前チェック .....		122
会 則 .....		123
住所変更届および退会届について .....		124
会 報 .....		126
編集後記 .....		128

## Contents

Foreword	
.....Kawano T	90
Original Articles	
Examination of Images Demonstrating Subcutaneous Foreign Bodies	.....Yatsushiro H, et al. 91
The genitocrural VY advancing rotation flap (tentative) for repairing a perineal defect	.....Ishikawa K, et al. 95
Case Reports	
Two Cases of Dog Bite Injury on the Lower Leg with Delayed Wound Healing	.....Hiratsuka Y, et al. 99
A Case of Rapidly Growing Spindle Cell Lipoma	
Suspected of Well-Differentiated Liposarcoma	.....Yasuda M, et al. 103
A Case of Endometrial Carcinoma Infiltrating Lichen Sclerosus et Atrophicus of the Vulva	.....Kato M, et al. 106
Two Cases of Allergic Reactions due to Cosmetic Therapy Performed during a Trip Abroad	.....Yanagibayashi S, et al. 109
Two Cases of Chronic Expanding Hematoma Developed in the Muscle	.....Sumi Y, et al. 113
Therapy	
308 nm monochromatic excimer light (Excilite- $\mu$ ) in the treatment of alopecia areata	.....Hara H, et al. 117
Information for the Authors	..... 121
Regulations of the Society	..... 123
Announcements	..... 126

## 巻頭言

JSDS  
と  
ISDS



JSDS 理事  
河野 太郎  
(東京女子医科大学  
形成外科)

## 第27回日本臨床皮膚外科学会

学術集会も会長秋田浩孝先生のご尽力で盛況の中、幕を閉じました。総会で本年度から前任の大原國章先生に変わり国際委員長の任を拝命いたしました。ご存じの先生方も多いこととは思いますが、JSDSの関連組織としてISDS (International Society for Dermatologic Surgery) があります。ISDSも出光俊郎会長の掲げるJSDSの理念と同じく、最先端の情報を交換し、切磋琢磨し、新しい医療に対して積極的にチャレンジしようといった精神を持った、皮膚外科および美容外科に関心のある方が集まる国際学会です。2008年は

フィリピンのボカライ、2007年はイタリアのヴェニス、2006年はトルコのイスタンブール、2005年はアイルランドのダブリンで開催され、2009年はオーストリアのウィーン、2010年はルーマニアのブカレストで開催が予定されています。

ヨーロッパでの開催が続きますが、これを機会にISDSで発表されることを検討されてみてはいかがでしょうか。またISDSの入会の方法はISDSのホームページアドレス<http://www.isdsworld.com/index.html>にアクセスすれば入会申込書のPDFがあり、ISDSの会員の2人以上の推薦があれば申請できます。

近年における皮膚科関連、美容外科関連の学会の増加は目をみはるものであり私自身どの学会に参加すべきか躊躇することもあります。しかし、昨年サブプライムローン問題に端を発した世界同時不況の中、過剰な商業ベースの学会の在り方を見直し、学会本来の姿であるEBMに基づいた研究の重要性の再確認すべき良い好機と考えています。決して民間企業を排除せよと言っているわけではなく、逆に官民一体となって医学の発展を目指すべきと考えます。医師以外の学会参加を認めない学会は多くありますが、前回の第27回日本臨床皮膚外科学会学術集会においては企業の方の発表もありました。企業の方も自社の製品のみならず、他社・他業種の製品の発表を聞くことにより自社製品のより深い理解と良い意味での新たな競争が生まれ切磋琢磨されていくのではないかと考えています。会長秋田浩孝先生の英断にエールを送ります。

今後もJSDSとISDSが中身を変えながらも理念を変えずに発展していくことを祈念している次第です。

&lt;原著&gt;

## 外傷性異物における画像所見の検討

八代 浩 長谷川義典

**要旨：**【目的】外傷性異物における単純X線検査と超音波検査の有用性を検討した。

【方法】2006年5月から2009年1月までに当院で診断・加療した外傷性異物の患者32例のうち、画像検査を要した11例について検討した。

【結果】異物の種類は木片6例、ガラス片4例、縫い針1例であった。単純X線検査で木片は全例確認できず、ガラス片は4例中2例確認できた。超音波検査において木片は6例中5例、ガラス片は全例確認できた。

【考察】木片は単純X線では確認が困難であり、超音波が有用であった。またガラス片は単純X線で確認できる症例が多いが、超音波で検出されやすく、小さな破片では併用が望ましい。

八代 浩, 長谷川義典: Skin Surgery:18(2); 91-94, 2009

キーワード: 外傷性異物, 単純X線, 超音波検査, 木片, ガラス

### はじめに

外傷性異物は日常診療において時々遭遇するが、異物に対する定まった画像検査ガイドラインは存在せず、その場において担当医が画像検査を選択することになる。今回、我々は術前に単純レントゲン撮影と超音波検査、CT検査を行い、異物の種類によってどの画像検査が有用か検討したので報告する。

### 対象および方法

2006年5月から2009年1月までに当院で外傷性異物と診断し、異物除去を行った32例のうち、画像所見を必要とした11例につき検討した。性別は男性が6例、女性が5例、年齢は平均41.2歳(10~75歳)であった。

超音波装置はGE Healthcare社製HDI 5,000とフィリップス社製iU 22を使用し、Superficial mode 5~12 MHzで走査した。全例診断確定後、摘出術を行い、異物を確認した。

### 結果

異物の存在部位は手が5例、前腕が4例、顔面が1例であった。異物の種類は木片6例、ガラス片4例、縫い針1例であった(Table 1)。

単純X線で木片は全例確認できず、ガラス片は4例

中2例確認できた。確認できなかった症例1と症例8はガラス片が1mmほどの小さな破片であった。また症例4の縫い針も単純X線で確認可能であった。

超音波検査において木片は6例中5例、ガラス片は全例確認できた。超音波検査で異物は全例hyperechoic focusを呈し、Table 2で示すように、炎症や異物肉芽腫を合併している4例では全例とも異物周辺にlow echoic area(halo)が描出されていた。またacoustic shadow(殆ど全ての超音波が反射を起こすような音響インピーダンスに差がある組織境界面により後方には超音波が透過できない無エコー像を呈する)が認められた症例は4例、ガラスでの症例でreverberation(超音波が平行に向かい合った狭い反射体同士の間で何回も反射を繰り返す現象)が2例あった。

### 症例 5

患者: 71歳, 女性。

現病歴: 初診の半年前に木の棘が左母指に刺さり、近医で切開排膿された。何度か排膿し再発し、治らなため当科を受診した。

現症: 左母指に圧痛と嚢腫様に触れる腫脹病変があり、触診では異物は触れなかった。

画像所見と経過: 単純X線では確認できなかったが(Fig. 1-a), 超音波にて膿瘍深部に遠位方向へ線状異物と思われるhyperechoic focusと膿瘍を示唆するhaloを認めた(Fig. 1-b)。切開排膿して、長さ1.5cm、直径2mmの木片を除去した。

Hiroshi YATSUSHIRO, M.D.  
Yoshinori HASEGAWA, M.D.  
福井県済生会病院皮膚科  
〒918-8503 福井県福井市和田中町舟橋7-1  
受理 2009年5月20日

症例 9

患者：20歳，男性。

現病歴：自動車が横転して，フロントガラスが割れ，右前腕を受傷した。当院時間外外来にて応急処置をされたが，しこりが残っており，気になるため受診した。

現 症：右前腕に数か所皮下結節。

画像所見と経過：単純X線と超音波にて硬結に一致して異物を確認した。超音波はX線では異物を指摘できなかった部位にも acoustic shadowと reverberationを認め (Fig. 2), その部位から，細かいガラス片を多数摘出した。

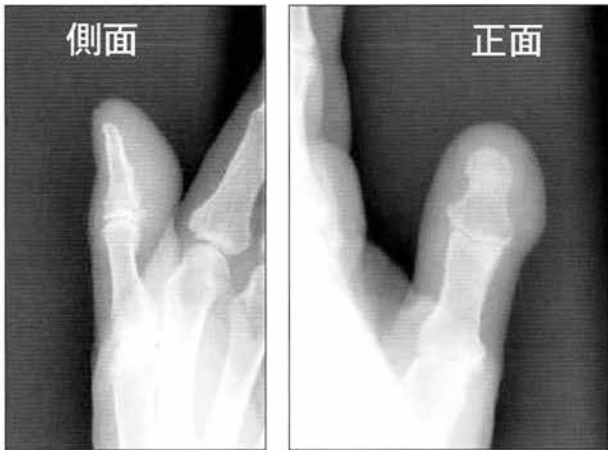Table 1 List of our cases

Case	Age	Sex	Location	Foreign body	Foreign body	Inflam- mation	Plain X- ray	US	CT
1	28	M	Face	Glass	Glass	-	-	ND	+
2	64	M	Hand	Wood	Wood	-	ND	+	ND
3	10	F	Thigh	Wood	Wood	+	-	+	ND
4	50	M	Forearm	Sewing needle	Sewing needle	-	+	ND	+
5	71	F	Hand	Wood	Wood	+	-	+	ND
6	59	M	Hand	Wood	Wood	+	ND	-	ND
7	34	F	Hand	Wood	Wood	-	-	+	ND
8	31	F	Forearm	Glass	Glass	-	ND	+	ND
9	20	M	Forearm	Glass	Glass	-	+	+	ND
10	75	F	Hand	Wood	Wood	+	ND	+	ND
11	11	M	Forearm	Glass	Glass	-	+	ND	ND

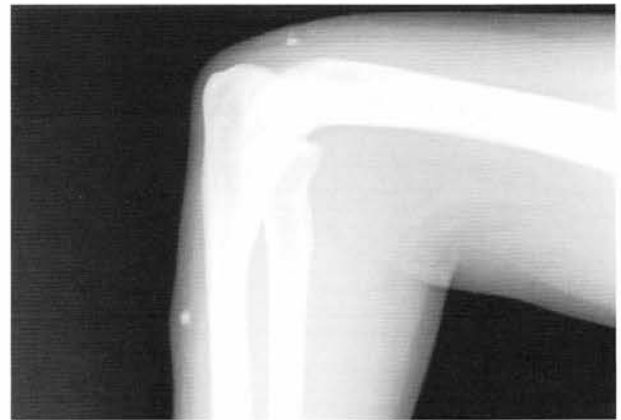
Table 2 List of sonographic examination

Case	Foreign body	Hyperechoic focus	Halo	Acoustic shadow	Rever- beration
2	Wood	+	+	-	-
3	Wood	+	+	+	-
5	Wood	+	+	-	-
7	Wood	+	-	-	-
8	Glass	+	-	+	+
9	Glass	+	-	+	+
10	Wood	+	+	+	-

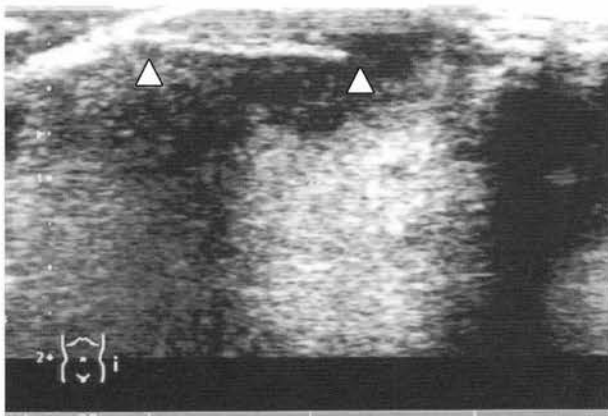
US: Ultrasound Sonography, CT: Computed Tomography  
M: Male, F: Female, ND: Not done



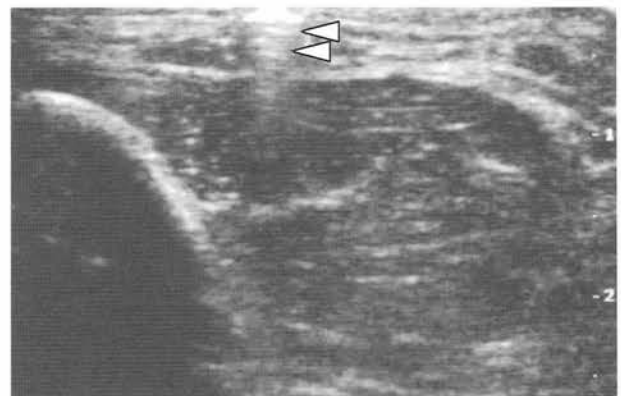
a : Case 5 Plain X-ray  
The wood chip was not recognized



a : Case 9 Plain X-ray  
Four pieces of glass were recognized around the right elbow.



b : Case 5 Sonography  
There was a hyperechoic focus around the hypoechoic lesion.



b : Case 9 Sonography  
There was a hyperechoic focus in unison with a piece of glass, and reverberation was recognized under the layer.

Fig. 1

Fig. 2



## 考 察

日常診療において、外傷性異物はよく遭遇する疾患である。しかし、安易に摘出を試みると、自分の思っていた部位に異物が存在せず、摘出に難渋する場合がある。また患者自身、異物が入ったと自覚せず、局所の疼痛や腫脹で受診する場合もあり、その際の診断は困難である。以上から画像検査を行うことは重要であると考えられる。

異物の種類として、Andersonらは手異物症例200例中、木片72例、ガラス46例、金属40例、針14例であり、この4種類で全体の86%を占めると報告している<sup>1)</sup>。自験例においても木片が一番多く、次いでガラスであった。また異物の刺入部位は11例中10例が手から前腕であった。単純X線による異物の検出率について、Andersonらは金属、ガラスがそれぞれ100%、96%であったのに対し、木片はわずか15%に過ぎないと述べている。我々の結果でも全例で木片は検出できず、木片について単純X線は有用でないと考えられた。ガラスは単純X線でも検出可能であるが、症例8や症例9のように非常に小さなガラス破片は単純X線では検出できなかった。しかし、交通事故などの受傷範囲が広い場合、単純X線にて全体像を把握することが大切であると考えられる。一方超音波検査においては、異物の種類によらず高エコー像となることが多く、異物がある程度の大きさになると、acoustic shadowを認めることが多い。その検出力は高く、特に木片やプラスチックが考えられるときには超音波診断が望ましいと報告されている<sup>2)</sup>。以上から、まず単純X線で異物を確認可能であればよいが、木片など確認できない場合があるため超音波検査を行うことが異物を見逃さないため大切であると思われる。

また、高野らは18例中12例の手の異物において周囲にlow echo像が認められ、これは膿瘍、不良肉芽組織などであると述べている<sup>3)</sup>。超音波検査では異物周辺のhaloにより炎症反応を検出することが可能である。自験例においても、木片では炎症や不良肉芽をきたしていることが多かった。

ガラスや金属はacoustic shadowやreverberationといったアーチファクトをきたすことがあり、異物の所在を示す所見として有用である<sup>4)</sup>。

## 結 語

当院を受診した外傷性異物11例に対して画像検査を行い、その有用性を検討した。単純X線は木片の検出には不適切であったが、ガラス片は描出可能で、特に広範囲のガラス破片を発見するときには有用であった。超音波検査は木片、ガラスの検出に有用であった。また術前の画像検査が、異物摘出に有用であった。

## 参考文献

- 1) Anderson MA, Newmeyer WL, Kilgore ES.: Diagnosis and treatment of retained foreign bodies in the hand, *Am J Surg*, 144: 63-67, 1982
- 2) 福島一雅：異物症例に対する超音波検査法の応用, *日整超研誌*, 3: 24-67, 1991
- 3) 高野正一, 平山博久, 吉田忠尚：手異物症例に対する超音波検査の有用性, *日手会誌*, 15: 768-773, 1999
- 4) 長谷川彰彦, 渡辺千聡, 大塚 尚, 他1名：四肢異物例に対する術前超音波検査の有用性, *日整超研誌*, 15: 28-32, 2003

## コメント (牛久愛和総合病院形成外科 高橋 元)

最近、顔面頭部の異物(木片)を見逃し、患者が死亡したとして裁判になった例がありました。

異物が体内に入った場合、三次元的に存在することになり摘出が困難な症例に遭遇する事があります。

その意味でX-pで映らないものには他の検査法が必要であり、症例をもって提示し、注意を喚起し、方法を提示した点が有意義と思います。

## Examination of Images Demonstrating Subcutaneous Foreign Bodies

Hiroshi Yatsushiro, M.D., Yoshinori Hasegawa, M.D.

Department of Dermatology, Fukui Saiseikai Hospital  
7-1 Funabashi, Wadanaka-cho, Fukui, Fukui 918-8503, Japan

**【Purpose】** Using plain X-rays and sonography, we performed imaging examinations of patients with subcutaneous foreign bodies.

**【Method】** Of 32 patients we examined between May 2006 and January 2009, 11 cases needed imaging examinations to establish the diagnosis.

**【Result】** The foreign body was a wood chip in 6 cases, glass pieces in 4 cases, and sewing needle in one case. On plain X-rays, we could not detect the wood chip in any of the cases, but in 2 of 4 cases, glass fragments could be detected. On sonography, all glass fragments and 5 of 6 wood chips could be identified.

**【Discussion】** A chip of wood is difficult to identify on plain X-ray images, but sonography was effective in 5 of 6 cases in our series. In addition, glass pieces could be detected on plain X-rays in many cases, but detection by sonography is good for small pieces, and a combination of methods is desirable.

**Key words:** foreign body, plain x-ray, sonography, wood, glass



&lt;原著&gt;

## 外陰部再建における大腿内側VY進展回転皮弁（仮称）

石川勝也 佐々木薫 久保 諭 吉田龍一 鷺見友紀 瀧川恵美  
中村真一郎 柳林 聡 東 隆一 山本直人 清澤智晴

**要旨：**外陰部手術に対する再建方法は機能的、整容的な観点から薄筋皮弁をはじめさまざまな皮弁が報告されている。今回われわれは大腿内側からのVY進展皮弁と回転皮弁の両要素を組み合わせた皮弁を作成し、2症例に対して再建をおこなった。同様の皮弁は臀部や顔面で用いられているが、会陰部再建での報告は現在までにない。本皮弁は簡便であり、術後長期臥床を要しないこと、血流が安定していることなどの利点があり、満足のいく結果が得られたので報告する。

石川勝也, 佐々木薫, 久保 諭, 吉田龍一, 鷺見友紀, 瀧川恵美, 中村真一郎, 柳林 聡, 東 隆一, 山本直人, 清澤智晴: *Skin Surgery*:18(2); 95-98, 2009

キーワード：外陰部再建, 大腿内側VY進展回転皮弁, 進展皮弁, 回転皮弁

### 序 文

外陰部手術に対する再建方法は植皮のほか機能的、整容的な観点から薄筋皮弁をはじめ大腿内側筋膜皮弁、陰部大腿皮弁、大腿内側VY進展皮弁などさまざまな皮弁が報告されている<sup>1,3)</sup>。今回われわれは大腿内側からのVY進展皮弁と回転皮弁の要素を組み合わせた大腿内側VY進展回転皮弁（仮称）を作成し、有用な方法であると考えられたので報告する。

### 対 象

2006年7月から2008年5月までの期間に外陰部手術を施行した2例に対し再建を行った。

### 方 法

会陰部の欠損が直径約10センチメートル以内の場合、皮膚欠損部に対し、大腿内側に片側あるいは両側の皮弁をデザインする。V字切開の一片の直線部分を

すべて切開せずに一部温存したままとし、温存部分組織を中心として皮弁を前進と同時に回転も加える。進展が不十分な場合は薄筋筋膜を切離することにより緊張がかからないようし、皮弁の可動性を増加させる。尿道開口部などに緊張があまりないことを確認し皮弁を縫合する (Fig. 1)。

### 症 例 1

患 者：75歳，男性。

主 訴：会陰部手術後瘻孔。

現病歴：陰茎，陰囊部紅斑を2003年頃より気づくが放置。近医受診し乳房外Paget病の診断にて当科紹介と

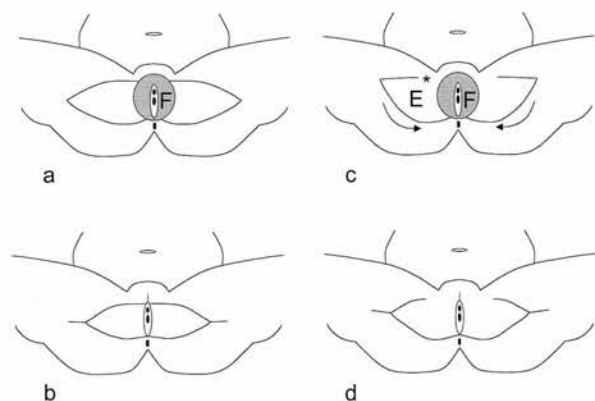


Fig. 1 (a) (b) Regular VY advancement flap. (c) E= Design of the genitocrural VY advancing rotation flap (tentative). F= Skin defect. The incision line around flap does not follow the entire circumference, but remains partially intact (\*). (d) The flap can be advanced and rotated to fully cover the defect.

Katsuya ISHIKAWA, M.D.  
Kaoru SASAKI, M.D.  
Satoshi KUBO, M.D.  
Ryuichi YOSHIDA, M.D.  
Yuki SUMI, M.D.  
Megumi TAKIKAWA, M.D.  
Shinichiro NAKAMURA, M.D.  
Satoshi YANAGIBAYASHI, M.D.  
Ryuichi AZUMA, M.D.  
Naoto YAMAMOTO, M.D.  
Tomoharu KIYOSAWA, M.D.  
防衛医科大学校 形成外科  
〒359-8513 埼玉県所沢市並木3-2  
受理 2009年5月7日

なる。腫瘍切除術および網状分層植皮術施行。術後順調に経過していたが創部に感染徴候を認めた。

現 症：陰囊周囲植皮部に皮膚瘻孔および瘢痕拘縮を認めた。

手術所見：2006年8月，瘻孔切除および瘢痕解除を施行した。右大腿部5×7cmの皮膚欠損に対し7×7cmの通常のVY進展皮弁をデザインした。左大腿部は右側に比べやや小さい3×5cmの皮膚欠損であったため，8×7cmの新しい皮弁を応用した。すなわちVY進展皮弁と回転皮弁の両要素を加えたVY進展回転皮弁を作成した。デザイン通りに筋膜上まで切開を加え，皮弁が十分進展することを確認した。皮膚縫合を行い，閉鎖式吸引ドレーンを挿入した。術後当日より歩行開始とし，手術翌日より座位開始可とした。皮弁の生着は良好で術後20日で退院となった。皮弁の瘢痕拘縮などなく経過良好であった(Fig. 2)。

## 症 例 2

患 者：83歳，女性。

主 訴：外陰癌治療。

現病歴：2006年頃より大陰唇から小陰唇に隆起性病

変が出現し次第に増大。近医，当院婦人科受診し，外陰部扁平上皮癌の診断にて当科紹介となった。

現 症：左右の大陰唇，小陰唇に潰瘍を伴う隆起性皮膚腫瘍を認めた。

手術所見：2008年5月，外陰部扁平上皮癌(Stage II, T2N0M0)に対し根治的腫瘍切除術施行。術前の診察において腫張したリンパ節を触れず，CT検査においても鼠径部のリンパ節腫張を認めなかった。切除水平方向の自由縁を1cm(外尿道口は5mm)とし，深部方向は正常皮下組織を約5mm～1cm含めた。外尿道口周囲は粘膜2mmを残し温存した。5×7cmの切除後欠損に対し，両大腿内側にそれぞれ13×8cmのVY進展回転皮弁をデザインした。両側とも一部筋膜まで切開し，皮弁が十分進展することを確認し，温存した外尿道口粘膜に縫合した。外尿道口には皮弁による緊張はなかった。病理検査では全方向とも切除断端に腫瘍細胞の残存はなかった。術後2日目より歩行開始とし，術後4日目にドレーンを抜去した。術後9日目より両側皮弁の一部に感染兆候を認めたが抗生剤の内服にて軽快し，術後18日で退院となった(Fig. 3)。

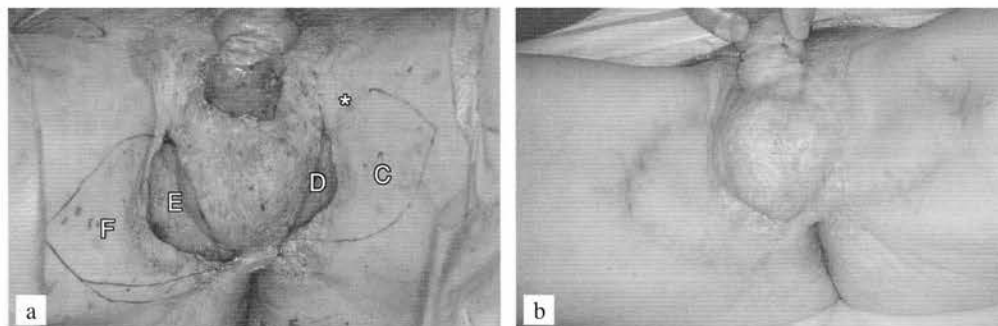


Fig. 2 Case 1. (a) C= The genitocrural VY advancing rotation flap (tentative). D = Slightly-small skin defect. E= Skin defect. F= Regular VY advancement flap at the medial thigh. (b) Postoperative view after ten months.

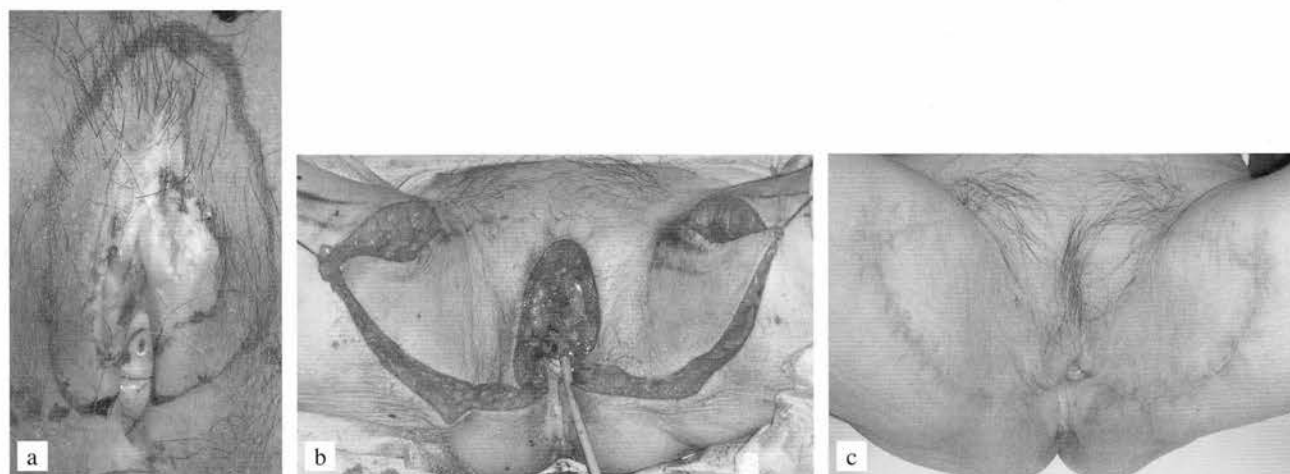


Fig. 3 Case 2. (a) Squamous cell carcinoma of the vulva. (b) The skin defect and the bilateral genitocrural VY advancing rotation flaps. (c) Postoperative view after six months.

Table 1

	VY advancement flap (regular)	Genitocrural VY advancing rotation flap (tentative)
Incision	Complete V-shaped	The unilateral arm of two V-shaped lines is partially intact on the medial side
Movement	Advance	Advance and rotation
Blood flow	Musculocutaneous perforator	Musculocutaneous perforator and remaining skin blood flow
Suture of skin	Entire circumferential	Not whole circumferential

### 結果

片側1例，両側1例に対しVY進展回転皮弁による再建を行い，2例とも瘢痕拘縮などなく整容的にも満足いくものであった．通常のVY進展皮弁に比べ縫合部位の減少による手術時間の短縮ができ有益であった．

### 考察

外陰部再建では薄筋皮弁を用いられることが多いが，薄筋皮弁の欠点として皮弁遠位部の壊死があげられる．今回用いたVY進展回転皮弁のデザインは既に臀部褥瘡，鼻尖部皮膚欠損などに応用されているが，会陰部再建に用いた報告はない．外陰部再建においても，典型的なVY皮弁にくらべ，術式を簡略化，手術時間の短縮が可能となり有用な皮弁と考えられる．皮弁への血流は薄筋穿通枝および内陰動脈による<sup>2)</sup>と考えられるが，典型的なVY皮弁に比べ，片側を一部切らないことにより皮膚血流による栄養が期待でき安定していることもメリットの一つである．通常のVY皮弁との比較をTable 1に示す．

通常のVY皮弁の場合，片側約7cmの進展が可能との報告がある<sup>2)</sup>．応用として，それより小さな欠損部に対してはまず本皮弁をデザインし，前進が不十分と

判断される時は追加切開を加え，通常のVY皮弁に切り替える方法が選択できる．経験的に約10cm程度の欠損であれば，本皮弁で被覆可能であると考えられる．また，デザインとして坐骨結節部を切開せず温存すれば座位荷重部での瘢痕による痛みが出現しない可能性が示唆される．

### 結語

外陰部再建法として有用な大腿内側VY進展皮弁を応用した大腿内側VY進展回転皮弁(仮称)を作成し，その有用性を報告した．外陰部の小欠損部の再建には本皮弁により良好な結果が得られると考えられる．

### 参考文献

- 1) 野崎幹弘(編): 殿部・会陰部の再建と褥瘡の治療最近の進歩，形成外科ADVANCEシリーズ(波利井清紀(監)) II-7: 3-12, 2002
- 2) 足立孝二，遠藤隆志，馬本直樹，他2名: 大腿内側部VY伸展皮弁による外陰部再建．日形会誌，24: 163-168, 2004
- 3) 佐々木健司，野崎幹弘，野本清子: 殿部・会陰部の再建．手術，50: 1697-1706, 1996
- 4) 衛藤貴子，齊藤俊章: 外陰癌．産科と婦人科，69: 76-82, 2002
- 5) Issac J. Peled: Reconstruction of the Vulva with V-Y Advancement Myocutaneous Gracilis Flap, Plast. Reconstr. Surg, 86: 1014-1016, 1990
- 6) F. Carramaschi, M. L. C Ramos, A. C. T. Nisida, et al.: V-Y flap for perineal reconstruction following modified approach to vulvectomy in vulvar cancer. Gynecology & Obsteric, 65: 157-163, 1999

“The genitocrural VY advancing rotation flap (tentative)”  
for repairing a perineal defect

Katsuya Ishikawa, M.D., Kaoru Sasaki, M.D., Satoshi Kubo, M.D.,  
Ryuichi Yoshida, M.D., Yuki Sumi, M.D., Megumi Takikawa, M.D.,  
Shinichiro Nakamura, M.D., Satoshi Yanagibayashi, M.D., Ryuichi Azuma, M.D.,  
Naoto Yamamoto, M.D., Tomoharu Kiyosawa, M.D.

Department of Plastic and Reconstructive Surgery, National Defense Medical College  
3-2 Namiki, Tokorozawa, Saitama 359-8513, Japan

Various methods of perineal reconstruction have been reported, such as the use of a musculocutaneous gracilis flap. A perineal defect resulting from resection of a neoplasm or fistula was reconstructed with a new modified medial thigh flap tentatively-named “the genitocrural VY advancing rotation flap”. The flap included a combination of V-Y advancement and rotation factors. One line of the two V-shaped straight lines for planning the flap was incised to half of the length (Fig. 1). A similar flap has been applied in the reconstruction of a sacral or nasal defect. The perineal defect was easily covered using the flap in two cases (Fig. 2 and 3). In comparison to a regular VY advancement flap, the new flap in this report saves suturing steps and time (Table 1). The viability of the flap was excellent. The patients could begin early ambulation after surgery. This new flap is considered safe and useful and therefore it is expected to become the preferred method for covering a perineal defect.

**Key words:** perineal reconstruction, genitocrural VY advancing rotation flap, advancement flap, rotation flap

＜症例＞

## 治癒までに長期間を要した犬咬傷による下腿潰瘍の2例

平塚裕一郎 佐々木 薫 梅本尚可 飯田絵理 遠藤真沙子 中村美智子  
中村考伸 池田涼子 加倉井真樹 出光俊郎 今川一郎\*

**要旨：**治癒までに長期間を要した犬咬傷による下腿潰瘍の2例を報告した。症例1は75歳女。飼い犬に右下腿を咬まれて受傷した。受傷1ヵ月半後に、難治のため当科に紹介された。右下腿前面に壊死組織を被る潰瘍を認めた。細菌培養は前医で緑膿菌が分離された。外来でデブリドマンをしつつ、イソジンシュガーゲル、酵素製剤、抗潰瘍剤、創傷被覆材などを適宜使用しつつ治癒にいたらしめたが、受傷から治癒まで全経過に約5ヵ月を要した。

症例2は54歳、女。右下腿を犬に咬まれて2ヵ月後に当科に紹介された。初診時、右下腿に30×20mm大の潰瘍があり、紅色肉芽に覆われていた。局所からは黄色ブドウ球菌が分離された。ニコチン酸トコフェロール(ユベラ®)、リマプロストアルファデクス(プロレナール®)内服を併用し、外用処置をおこない受傷約4ヵ月後に治癒した。

一般的に動物咬傷では、整容的に重要な部位では皮弁形成などが行われるが開放治療が原則である。下腿などで、創部が小さい場合には漫然と外用治療を行われる可能性もある。自験例では、潰瘍径も大きくはなく、下腿であったので自宅での処置と外来通院治療を続行したが、振り返ってみて、初期に十分なデブリドマンをして植皮をすれば治療期間を短縮できたと考えた。両例とも紹介されるまでに1～2ヵ月を要しており、抗生剤治療と初期の十分なデブリドマンが重要であると思われた。局所からのパステラ感染が陰性で、潰瘍が大きくないにもかかわらず、治癒までに長期間を要した2例を経験したので反省点を含めて考察した。

平塚裕一郎、佐々木 薫、梅本尚可、飯田絵理、遠藤真沙子、中村美智子、中村考伸、池田涼子、加倉井真樹、出光俊郎、今川一郎：Skin Surgery:18(2); 99-102, 2009

キーワード：動物咬傷，犬，創傷治癒，皮膚潰瘍，感染症

### はじめに

ペットブームで動物と接する機会が増え、犬咬傷も稀な疾患ではない。犬咬傷では初期治療を適切に行わないと治癒が遅延し、機能障害を残すと言われる。

本症では感染の危険が高いために、一次閉鎖をせずに開放療法をすることが原則である<sup>1)</sup>。最近では顔面

の犬咬傷などでは、積極的に修復、被覆を行う方向にあるが<sup>2)</sup>、一般の皮膚科オフィスにおける外来診療では、下腿の小潰瘍を呈する症例は通院による外用治療で治癒にもっていきたいところである。

今回私たちは、下腿の犬咬傷に対して、外来でデブリドマンを行いつつ、外用薬、創傷被覆材で経過をみたとことろ治癒までに約5ヵ月と、かなりの長期間を要した2症例を経験した。このように治癒の遅延をきたした報告は稀と考えたので、反省点をふまえて考察を試みた。

### 症 例 1

患 者：75歳、女。

初 診：2005年11月18日。

既往歴：高血圧で治療中であるが、糖尿病はない。慢性呼吸器疾患のためにガチフロキサシン(ガチフロ®)内服中である。

現病歴：2005年10月20日頃右下腿を自宅の飼い犬の柴犬に咬まれた。塩化ベンゼトニウム配合消毒薬(マキロン®)消毒後、10月27日今川皮膚科を受診した。

Yuichiro HIRATSUKA, M.D.

Kaoru SASAKI, M.D.

Naoka UMEMOTO, M.D.

Eri IIDA, M.D.

Masako ENDO, M.D.

Michiko NAKAMURA, M.D.

Toshinobu NAKAMURA, M.D.

Ryoko IKEDA, M.D.

Maki KAKURAI, M.D.

Toshio DEMITSU, M.D.

\* Ichiro IMAGAWA, M.D.

自治医科大学附属さいたま医療センター皮膚科

〒330-8503 さいたま市大宮区天沼町1-847

\* 今川皮膚科

〒330-0845 埼玉県さいたま市大宮区仲町2-17 小島ビル3F

受理 2009年4月20日



同医院で、壊死組織痂皮を除去し、セフジニル(セフゾン®)内服を行ったが難治であった(Fig. 1A). 細菌培養では緑膿菌を分離したが、パストツレラ菌は陰性であった。咬傷を受けた約1ヵ月後に、難治のため当科に紹介された。

現 症：右下腿には鶏卵大の皮膚潰瘍がみられ、黄緑色壊死組織を付着している。潰瘍辺縁は鋭利であり、潰瘍底は筋膜に達している(Fig. 1B)。

各種菌培養：一般細菌、抗酸菌、真菌ともに陰性であった。

治療および経過：自験例では、細菌培養陰性、鶏卵大の皮膚潰瘍ということから患者の同意を得て、外来通院による外用療法を選択した。壊死組織を外科的に除去しつつ白糖ポピドンヨード(ユーバスタ®)を外用したところ、徐々に肉芽の状態も改善してきたため(Fig. 1C)、白糖・ポピドンヨードからハイドロコロイド(グラニューゲル®)へ、そしてブクラデシンナトリウム(アクトシン®)軟膏に変更して治療を続行した。壊死組織がなくなっただけからは治癒のスピードも速くなり、最終的にはハイドロコロイドドレッシング材(デュオアクティブ®)を貼布し2006年3月に略治した(Fig. 1D)。2年後、同部は褐色調の癬痕となっているが、痛みや痒みはない。

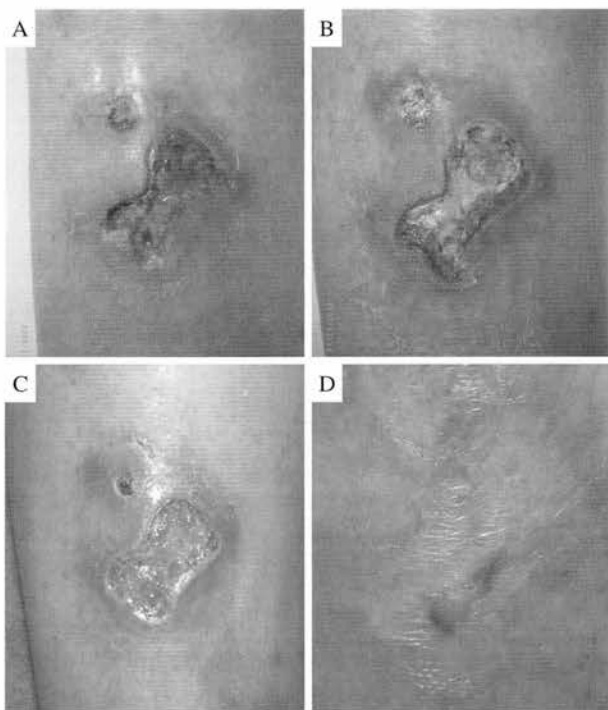


Fig. 1 Clinical manifestation and course of Case 1  
 A: Clinical view on November 7, 2005: Two weeks after dog bite injury Necrotic tissue was covered on the ulcer.  
 B: Clinical view on November 14, 2005: Necrotic tissue was still observed on the ulcer.  
 C: Clinical view on December 13, 2005: Two months after injury Necrotic tissue was removed and reddish granulation has become prominent.  
 D: Clinical view on March 10, 2006: Five months after injury Skin ulcer demonstrated marked improvement

## 症 例 2

患 者：54歳，女。

初 診 2007年6月26日。

家族歴・既往歴：糖尿病はない。

現病歴：2007年4月15日に犬に咬まれた。翌日から、近医の整形外科で抗生物質を3日間内服し、消毒をしていた。その後、下腿の創部を自宅で処置をしていた。5月1日から近医皮膚科を受診し、蛋白・核酸分解酵素配合(エレース®)軟膏、アズレン(アズノール®)軟膏、ブクラデシンナトリウム軟膏による外用処置を行い、黒色壊死物質も除去されたが、難治のため6月26日当科へ紹介された。

現 症：右下腿に径30×20mm大の潰瘍があり、潰瘍表面は暗紅色肉芽で被われている(Fig. 2)。

臨床検査所見：血液生化学所見に異常はない。

細菌培養：創面から *Staphylococcus aureus* が分離同定された。

下肢静脈超音波検査：右下肢の大腿静脈、膝窩静脈、後脛骨静脈、腓骨静脈に血栓は指摘できず、下腿部の大伏在静脈の血流も良好であった。

治療および経過：初診時、創部の肉芽の状態がよかったので、トラフェルミン(フィブラスト®)スプレーを1週間した。肉芽の色調が悪くなり、感染を疑いモキシフロキサシン(アベロックス®)内服と白糖・ポピドンヨード外用に変更した。また、ニコチン酸トコフェロール(ユベラニコチネート®)やリマプロストアルファデクス(オパルモン®)の内服を行ったところ、潰瘍の大きさに改善がみられ、ハイドロコロイドドレッシング材(コムフィー®)貼布、トラフェルミンスプレー、ブクラデシンナトリウム軟膏を併用して8月29日に略治を確認した(Fig. 3)。

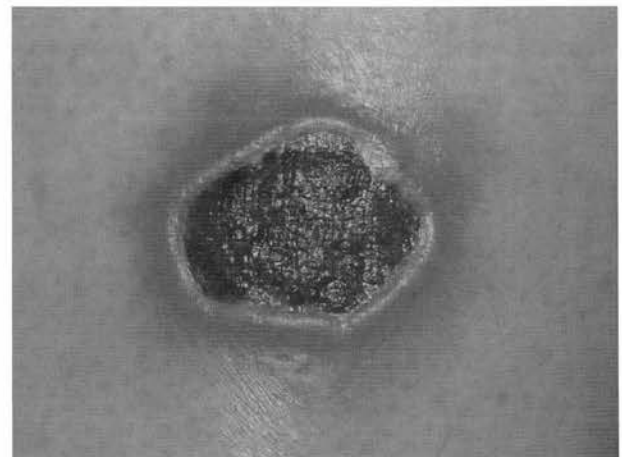

Fig. 2 Clinical view of Case 2  
 A round shaped reddish ulcer on the right lower leg

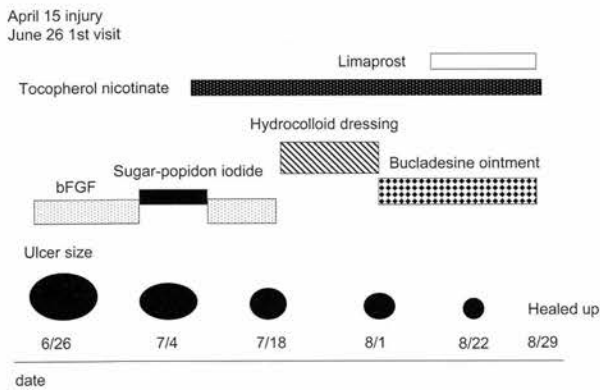


Fig. 3 Treatment and course (Case 2)

Topical anti-bacterial agents and fibroblast growth factor (bFGF:Fibrast®) with debridement in early phase, and dressing films and bucladesine ointment in late phase were effective. It took two months until recalcitrant skin ulcer epithelized in our out-patient department

### 考 察

本来、動物咬傷は外科や整形外科など外傷学の教科書に記載されている疾患であり、顔面などでは形成外科での治療が行われる。自験例の特徴はいずれも下腿の犬咬傷による潰瘍であったが、近医で1ヵ月以上治療して治らないために紹介されたことと、受傷から約4ヵ月から5ヵ月を要して治癒したことである。動物咬傷患者が皮膚科を受診する場合、受傷早期よりも難治性の創傷、潰瘍として紹介される場合が少なくないと推測される。動物咬傷は、通常の擦過創などとは異なり実際の創傷治癒の進捗が遅いことを認識し、初期に漫然と外用治療をしないことが重要である。

一般にパストレラ感染症をおこした動物咬傷は、より難治と考えられている<sup>3)</sup>。治癒までの期間に関しては、どのくらいで治癒するのか正確なところを算出するのは難しいが、水谷らの四肢のパストレラ感染症の集計でも27例の平均は20日間で、最長は約3ヵ月であり、自験例のように5ヵ月を要した例はない。したがって、自験2例は、治癒までに極めて長期間を要したと考えられる。犬咬傷は四肢に多く、小蘭ら<sup>4)</sup>の報告によると55.1% (76/138)が上肢で最も多く、ついで顔面41例(29.7%)、下肢34例(24.6%)となっている。

初期の創部処置は開放創として、洗浄、止血、デブリドマンを行うとともに、ペニシリン系の抗生剤4、5日の投与、破傷風トキソイドの使用を行い、数週間後に創部の修復を行うことが提唱されている<sup>5)</sup>。

一般に動物咬傷の原則は開放療法、消毒、洗浄、抗生剤の長期大量投与といわれる<sup>6)</sup>。さらには破傷風対策としての破傷風トキソイド、免疫グロブリンの使用も考える必要がある。狂犬病については、本邦においては、1970年以降報告はないが、海外からの輸入動物や海外での受傷後に来院する患者もいるため注意が必要である。

動物咬傷で最も一般的な起因菌はPasteurella属であり、黄色ブドウ球菌、連鎖球菌、嫌気性菌なども検出される。犬咬傷感染の起因菌となるのはPasteurella multocidaとStaphylococcus aureusである<sup>7)</sup>。Pasteurella multocidaはグラム陰性桿菌で、犬や猫などの口腔内常在菌でもある。本菌は最近では人畜共通感染症の起因菌としても知られ、早期の抗生剤投与が有効であるといわれている<sup>2)</sup>。パストレラ感染症ではペニシリン系、セフェム系、テトラサイクリン系、マクロライド系が有効である。蜂窩織炎を続発する症例もあるので糖尿病など免疫不全の個体では注意する必要がある。自験例では症例1では、前医で緑膿菌を検出し、症例2では黄色ブドウ球菌が分離され、これらの細菌感染が潰瘍の経過に影響を与えた可能性がある。このことはパストレラ感染症でなくとも治癒の遷延が起りうる可能性を示している。

一般に創傷治癒障害因子は、全身的要因として、低栄養、凝固異常、心肺疾患や虚血による酸素の供給異常、代謝障害、放射線、知覚神経障害、ステロイドや免疫抑制薬などの薬剤使用が知られている。また局所因子としては感染の他、血腫や異物、壊死組織の存在、血行障害、浮腫などがある<sup>8)</sup>。咬傷が治りにくい原因としては咬むことによる組織挫滅と牙による刺入創がふかいこと、そして口腔常在菌による汚染が考えられる。自験例では、犬咬傷発生後、1ヵ月以上を経ての受診であり、潰瘍径が小さかったために外来でこまめにデブリドマンを行いつつ処置を行った。症例1ではまずデブリドマンと白糖・ポピドンヨード軟膏を外用し、その後、酵素製剤やブクラデシンナトリウム軟膏に変更した。症例2は受傷まで2ヵ月以上経過していたにもかかわらず、デブリドマンと白糖ポピドンヨードを併用した後は、創傷被覆材とブクラデシン軟膏により2ヵ月以内で治癒させることができた。当科受診までにしっかりとしたデブリドマンがなされておらず、壊死組織の存在や慢性感染の持続が、まずは難治化の一因であり、下腿静脈圧、リンパの流れなど下腿の血行が他の部位と比べてよくないことも治癒の遷延化に関与しているのではないかと考えられた。

自験例では、とくに免疫能低下をきたす基礎疾患がないことから、受傷早期から手術を前提に、局所麻酔下に、洗浄、創縁を含め、十分なデブリドマンと抗生剤投与を行い、植皮や皮弁などで被覆すれば短期間に治癒に導くことができたと考えられる。しかしながら、一般的には必ずしも患者が手術療法を望むわけではなく、外来での保存的治療を希望する場合も多いと思われる。いずれにせよ、犬咬傷では下腿の比較的安易に治りそうな潰瘍でも外来保存的治療ではかなりの長期間を要することもあることを知っておくべきであろう。



文 献

- 1) Southwick FS:動物咬傷, ヒト咬傷. 感染症診療スタンダードマニュアル監訳 本郷偉元, p. 355-356, 羊土社, 東京, 2007
- 2) 山中清孝, 谷口俊子, 大橋菜都子, 村岡道徳, 石井正光:顔面犬咬傷29例の検討. 南大阪医学, 52: 1-4, 2004
- 3) 水谷公彦, 近藤章生, 馬淵智生, ほか:長期治療を要した *Pasteurella multocida* による皮膚感染症の1例. 臨床皮膚科, 61: 329-332, 2007
- 4) 小藺喜久夫, 横田和典, 西村 篤, ほか:犬咬傷138症例の検討. 形成外科, 40: 259-264, 1997
- 5) 樋口雅子, 名嘉真武国, 安元慎一郎, 橋本 隆:犬咬傷の3例. 西日皮膚, 65: 438-442, 2003
- 6) 畑中 渉, 小原由史:犬咬傷後の蜂窩織炎による手背皮膚欠損の一例. 北海道整形外科外傷研究会誌, 21: 41-44, 2005
- 7) Goldstein EJC: Bite wounds and infection. Clin Infect Dis, 14: 633-640, 1992
- 8) 川上重彦, 島田賢一:創傷治癒のメカニズム, 新褥瘡のすべて. (宮地良樹, 真田弘美編), 永井書店, 大阪 142-151, 2006

## Two Cases of Dog Bite Injury on the Lower Leg with Delayed Wound Healing

Yuichiro Hiratsuka, M.D., Kaoru Sasaki, M.D., Naoka Umemoto, M.D.,  
Eri Iida, M.D., Masako Endo, M.D., Michiko Nakamura, M.D.,  
Toshinobu Nakamura, M.D., Ryoko Ikeda, M.D., Maki Kakurai, M.D.,  
Toshio Demitsu, M.D.

Department of Dermatology, Jichi Medical University Saitama Medical Center  
1-847 Amanuma-machi, Ohmiya-ku, Saitamashi, Saitama 330-8503, Japan

Ichiro Imagawa, M.D.

Imagawa Clinic of Dermatology

2-17 Naka-machi, Ohmiya-ku, Saitamashi, Saitama 330-0845, Japan  
Kojima Build., 3F

We herein describe two cases of dog bites presenting leg ulcers with delayed wound healing.

Case 1: A 75-year-old female was referred to us about 1.5 month after dog bite injury. She had a hen-egg-sized ulcer with necrotic tissue on her anterior aspect of the lower leg. *Pseudomonas aeruginosa* had been isolated from the ulcer. She was then treated with topical antibiotics, chemical debridement, and anti-ulcer agents as well as wet dressing film. Approximate 5 months after dog bite, the wound had cleared up.

Case 2: A 54-year-old woman was referred to us 2 months after dog bite. She presented an ulcer with reddish granulation on her right lower legs. *Staphylococcus aureus* was isolated from the lesion. She was treated with topical antibiotics, trafermin (bFGF), anti-ulcer agents, and wet dressing film. Oral administration of limaprost (PGE1) and tocopherol nicotinate to improve vascular insufficiency were also done. About 4 months after the bite, the wound healed up. Both two cases visited us with recalcitrant ulcer of the leg one to two months after dog bites.

Immediate and sufficient debridement with oral antibiotics after injury is essential to avoid the delayed wound healing in dog bite injury.

**Key words:** animal bite, dog, wound healing, skin ulcer, infection

## &lt;症例&gt;

## 急速に増大し、脂肪肉腫が疑われた spindle cell lipoma の 1 例

安田正人 高橋 基 岡田悦子 永井弥生 田村敦志 石川 治

**要旨：**58歳，男性．3年前に気づいた項部の皮下結節が半年前より急速に増大してきたため，当科を紹介受診した．項部ほぼ中央に95×85 mm大，表面暗紫紅色で半球状に隆起する弾性硬の皮下結節あり．CT所見，生検組織像では脂肪肉腫が疑われた．摘出標本の病理組織像では，腫瘍は線維性被膜を有し，被膜内には成熟した脂肪織と紡錘形細胞の増殖を伴う繊細な膠原線維の増生がみられた．明らかな異型性を有する脂肪芽細胞はなかった．紡錘形細胞はCD34強陽性であり，spindle cell lipomaと診断した．術後1年5ヵ月を経過するが，再発はみられない．

安田正人，高橋 基，岡田悦子，永井弥生，田村敦志，石川 治：Skin Surgery:18(2); 103-105, 2009  
 キーワード：spindle cell lipoma, 紡錘形脂肪腫, 脂肪肉腫, 脂肪芽細胞, CD34

## はじめに

Spindle cell lipoma (SCL) は，1975年にEnzingerらにより報告された比較的稀な脂肪腫の特殊型である<sup>1)</sup>．今回，急速に増大し，画像所見，生検組織像でも脂肪肉腫が疑われたSCLの1例を経験したので，鑑別診断について若干の考察を加えて報告する．

## 症 例

患 者：58歳，男性．

初 診：平成19年8月21日．

主 訴：項部の皮下腫瘍．

家族歴：特記すべきことなし．

既往歴：糖尿病．

現病歴：初診約3年前から，クルミ大程度の項部の皮下結節を自覚していた．徐々に増大していたが，半年前から急速に増大してきたため，近医皮膚科を受診した．CTにて脂肪肉腫が疑われたため当科を紹介された．

現 症：項部中央に95×85 mm，表面が淡紫紅色調を呈し，半球状に隆起した弾性硬の皮下腫瘍を触知した(Fig. 1)．皮膚および下床との可動性は良好であった．

頸部CT所見：項部皮下に境界明瞭な卵円形の腫瘍がみられる．表面は平滑で，筋肉を圧排しているものの連続性はない．内部の濃度は脂肪組織様のlow densityの部分とhigh densityの部分とが混在しており，造影効果も不均一であった(Fig. 2)．

生検標本組織学的所見：線維性間質内に紡錘形細胞が増殖し，その中に大小の脂肪細胞が散在していた(Fig. 3a)．紡錘形細胞には異型性は明らかではなく，単核球を主体とした細胞浸潤がみられる部分では間質が粗になっていた(Fig. 3b)．また，細胞質内に複数の脂肪滴を有する脂肪芽細胞様の細胞もみられた(Fig. 3c)．

経過および治療：以上の所見より，異型性には乏しいものの高分化型脂肪肉腫，もしくはSCLと診断した．糖尿病のコントロールを行った後，全身麻酔下に腫瘍上の余剰皮膚と腫瘍周囲の組織を若干含めて摘出した．創部には，吸引ドレーンを留置し縫縮した．摘出した腫瘍の断面は黄白色調であった．

切除標本病理組織学的所見：好酸性の被膜に包まれた腫瘍組織が皮下にある(Fig. 4a)．腫瘍内には成熟した脂肪細胞がみられ，間質は粘液性基質を伴い，繊細な膠原線維が増生している．間質内には核異型のない紡錘形細胞が増殖し，単核球が軽度浸潤している(Fig. 4b)．異型脂肪芽細胞はみられない．

免疫組織学的所見：増殖した紡錘形細胞はびまん性にCD34陽性であった(Fig. 4c)．

術後経過：以上より，自験例をSCLと診断した．術後，血腫を形成したものの，保存的治療で治癒し，1年5ヵ月経過した現在まで再発はない．

Masahito YASUDA, M.D., Ph.D.  
 Motoi TAKAHASHI, M.D.  
 Etsuko OKADA, M.D.  
 Yayoi NAGAI, M.D., Ph.D.  
 Atsushi TAMURA, M.D., Ph.D.  
 Osamu ISHIKAWA, M.D., Ph.D.  
 群馬大学大学院医学系研究科皮膚科学  
 〒371-8511 群馬県前橋市昭和町3-39-22  
 受理 2009年4月20日

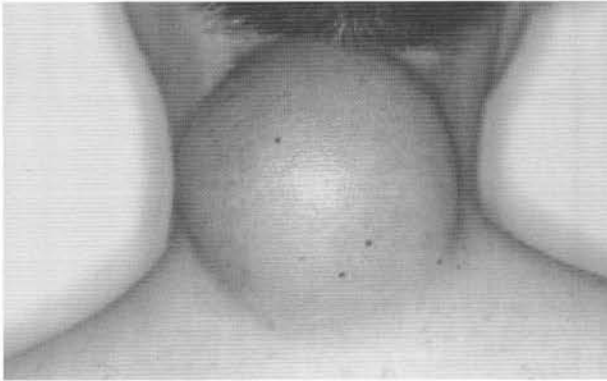


Fig. 1 A subcutaneous nodule on the posterior neck, measuring 95 × 85 mm in size.

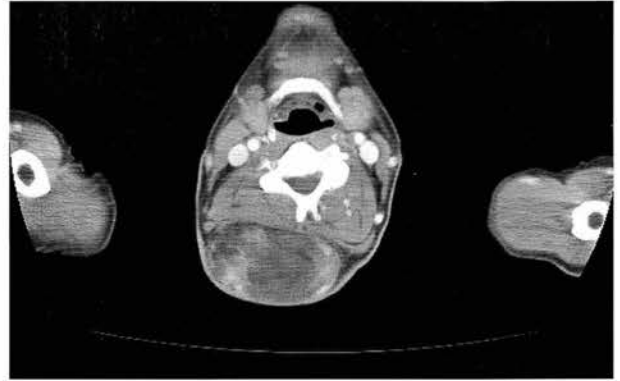

Fig. 2 An image of computerized tomography shows well-circumscribed ovoid mass that contains both adipose-like low density and markedly enhancing high density areas.

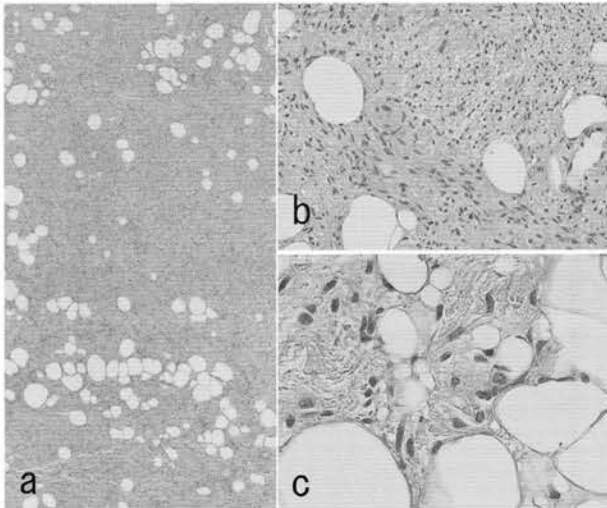


Fig. 3 Photomicrographs of biopsy specimen.

- (a) The tumor is composed of proliferated spindle-shaped cells and mature fat cells in fibrous matrix (haematoxylin and eosin staining; ×100).
- (b) In addition to proliferation of spindle-shaped cells and collagen bundles, mononuclear cells infiltrate in a myxoid matrix (haematoxylin and eosin staining; ×200).
- (c) lipoblast-like cell which has several fat droplets in the cytoplasm (haematoxylin and eosin staining; ×400).

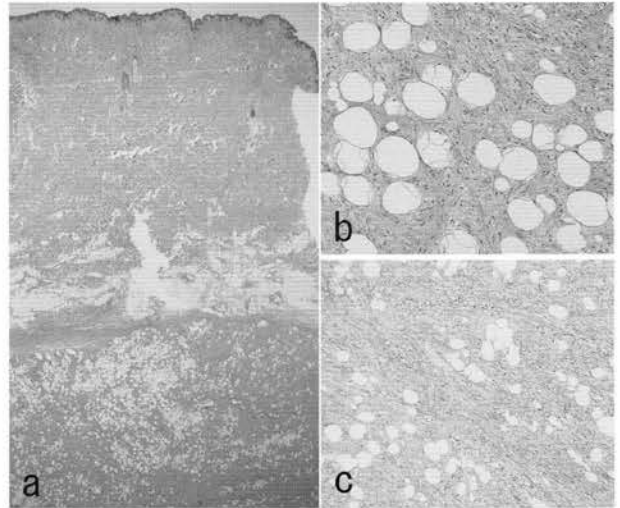


Fig. 4 Photomicrographs of whole resected specimen.

- (a) The subcutaneous tumor is circumscribed and composed of connective tissues and mature fat cells (haematoxylin and eosin staining; ×40).
- (b) There are proliferated spindle-shaped cells and increased fine collagen fibers in the myxoid matrix (haematoxylin and eosin staining; ×100).
- (c) Spindle-shaped cells are positive for CD34 (×200).

### 考 察

SCLは成熟脂肪細胞と紡錘形細胞の混在，粘液様物質と膠原線維の増生を病理学的特徴とする脂肪腫の特殊型であり，比較的稀な病型とされている。唐川等によると，本邦では過去20年間に78例が報告されており，中高年以降の男性の項部や肩，背部などに多く発症する<sup>2)</sup>。自験例もSCLに典型的な臨床像を呈しているが，当科受診半年前から急速に増大し，受診までの期間が3年とやや短いことから，臨床的に脂肪肉腫を疑った。自験例のように，SCLは高分化型脂肪肉腫との鑑別が

問題となる。SCLのCT画像所見の特徴として，マーギットらは境界明瞭な充実性皮下腫瘍であること，腫瘍内部は脂肪組織類似のlow densityな部分とhigh densityな部分が混在すること，造影効果を認めないことを挙げている<sup>3)</sup>。また，自験例では行わなかったが，MRI所見では，2mm以上の隔壁構造やガドリニウムにて造影される結節性領域の存在が高分化型脂肪肉腫を示唆するとされる<sup>4)</sup>。

しかし，いずれの所見でもSCLと脂肪肉腫は類似点も多く，画像のみでの鑑別は難しいと思われる。特に

自験例では、不均一な造影効果もみられていたため、画像診断でも脂肪肉腫疑いという結果であった。また、自験例の術前生検でも、脂肪芽細胞様の細胞がみられたことから、病理医から高分化型脂肪肉腫というコメントを得た。しかし、最終的には切除標本の病理組織学的検討により、腫瘍細胞に異型性がみられないことやびまん性にCD34陽性であることなどから臨床症状と合わせてSCLと診断した。このように鑑別の困難な脂肪腫性腫瘍では脂肪肉腫との鑑別のために穿刺吸引細胞診なども試みられている<sup>5)</sup>。しかし、腫瘍内の部位によっても異なる組織像を呈し、自験例のように生検組織でも診断を確定できないことがあることから、両者の鑑別は切除標本全体から慎重に判断する必要があると考えた。

#### 参考文献

- 1) Enzinger FM, Harvey DA: Spindle cell lipoma, *Cancer*, 36: 1852-1859, 1975
- 2) 唐川 大, 鳥居秀嗣: Spindle cell lipomaの1例, *皮膚臨床*, 48: 242-243, 2006
- 3) ニンデル・マーギット, 鳥居秀嗣, 松川 中: spindle cell lipoma, *皮膚病診療*, 28: 435-438, 2006
- 4) 小田切陽樹, 薬師寺俊剛, 佐藤広生, 他4名: 高分化型脂肪肉腫のMRI所見, *整形外科と災害外科*, 57: 603-606, 2008
- 5) Guo Z, Voytovich M, Kurtycz DF, et al: Fine-needle aspiration diagnosis of spindle-cell lipoma: a case report and review of the literature, *Diagn Cytopathol*, 23: 362-365, 2000

## A Case of Rapidly Growing Spindle Cell Lipoma Suspected of Well-Differentiated Liposarcoma

Masahito Yasuda, M.D., Ph.D., Motoi Takahashi, M.D.,

Etsuko Okada, M.D., Yayoi Nagai, M.D., Ph.D.,

Atsushi Tamura, M.D., Ph.D., Osamu Ishikawa, M.D., Ph.D.

Department of Dermatology, Gunma University Graduate School of Medicine

3-39-22 Showa-Machi, Maebashi, Gunma 371-8511, Japan (Director: Prof O. Ishikawa)

Spindle cell lipoma (SCL) is a rare benign lipomatous tumor. We report a 58-year-old man who presented with a six-month history of a rapidly enlarging nodule on his posterior neck. He had been aware of the nodule for 3 years. Since the clinical course, pathological findings of biopsy specimen and images of computerized tomography suggested the possibility of well-differentiated liposarcoma, the nodule was surgically resected. Histological examination demonstrated that the subcutaneous tumor was well demarcated from the surrounding tissue and composed of spindle-shaped cells and mature fat cells intermingled with collagen bundles in a myxoid matrix. Immunohistochemically, spindle-shaped cells were positive for CD34. There were no atypical lipoblasts and no nuclear atypism in the spindle-shaped cells. Collectively, the diagnosis of SCL was established. The final diagnosis should be carefully made based on pathological examination of the whole resected specimen, since it is often difficult to differentiate between SCL and liposarcoma.

**Key words:** spindle cell lipoma, liposarcoma, lipoblast, CD34

<症例>

## 外陰部硬化性萎縮性苔癬内に見られた子宮体癌皮膚浸潤の1例

加藤真紀\* 長門 一\*\* 高橋祐子\*\*\* 真鍋 求\* 梅林芳弘\*

**要旨:** 84歳, 女性. 6年前に子宮体癌で腹式子宮全摘術ならびに放射線療法を受けている. 数ヵ月前から外陰部に易出血性の腫瘤が出現した. 初診時, 外陰部にびらんを伴う腫瘤をみとめ, その周辺の皮膚は萎縮し, 小陰唇, 陰核は消失していた. 臨床的に硬化性萎縮性苔癬上に生じた有棘細胞癌などの皮膚悪性腫瘍の合併を疑った. 腫瘤を生検したところ, 異型性の強い腫瘍細胞が真皮内に増殖し, 管腔形成を伴っていた. 組織学的に子宮体癌(腺扁平上皮癌)の皮膚浸潤と診断した.

加藤真紀, 長門 一, 高橋祐子, 真鍋 求, 梅林芳弘: Skin Surgery:18(2); 106-108, 2009  
キーワード: 硬化性萎縮性苔癬, 外陰部, 有棘細胞癌, 子宮体癌

### はじめに

硬化性萎縮性苔癬(Lichen sclerosus et atrophicus, 以下LSA)は皮膚と粘膜を侵す白色萎縮性局面を主徴とする原因不明の疾患で, 全身のあらゆる部位に生じ得るが, 特に外陰部に好発する<sup>1)</sup>. 外陰部のLSAの数%に悪性化がみられ<sup>1,2)</sup>, 癌の発生母地の一つと考えられている. 発生するのはほとんどが有棘細胞癌(SCC)である<sup>3)</sup>. 今回, 我々は外陰部LSA内に浸潤した子宮体癌の1例を経験した. 臨床的にLSA上に発生したSCCと鑑別を要したので, 報告する.

### 症 例

患 者: 84歳, 女性.

初 診: 2003年12月3日.

家族歴: 特記すべきことなし.

既往歴: 1997年, 子宮体癌で腹式子宮全摘術と放射線療法を受けた. 1999年にも, 断端部再発にて放射線療法を受けている.

現病歴: 初診の数ヵ月前より外陰部からの出血があり, 近医産婦人科を受診した. 外陰部に易出血性の腫

瘍が存在したため, 当科へ紹介された.

現 症: 陰壁から左大陰唇部にかけて胡桃大, 表面潰瘍性の柔らかい紅色腫瘤が存在した(Fig. 1). 周囲の外陰部皮膚は脱色素性で光沢を有し, 一部に紅斑を伴っていた. 陰核・小陰唇は萎縮し消失していた.

一般検査所見: 血算では, Hb 10.3 g/ $\mu$ lと軽度の貧血があった. 血液生化学ではクレアチニン1.0 mg/dlとわずかに腎機能が低下していた. CA 125 は203 U/ml(正常値35.0以下)と上昇, CA 19-9, CEA, SCCは正常範囲内であった.

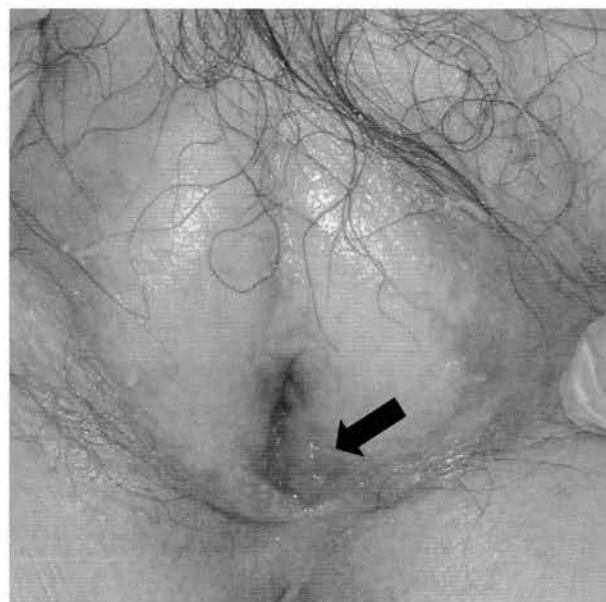


Fig. 1 An eroded tumor (arrow) on the atrophic and sclerotic vulva with loss of the labia minora and clitoris.

\* Maki KATO, M.D.

\* Motomu MANABE, M.D.

\* Yoshihiro UMEBAYASHI, M.D.

\*\* Hajime NAGATO, M.D.

\*\*\* Yuko TAKAHASHI, M.D.

\* 秋田大学医学部感覚器学講座皮膚科・形成外科学分野

〒010-8543秋田市本道1-1-1

\*\* ながと皮膚科クリニック

〒274-0062千葉県船橋市坪井町1380-13

\*\*\* 中通総合病院皮膚科

〒010-8577秋田県秋田市南通みその町3-15

受理 2009年4月23日



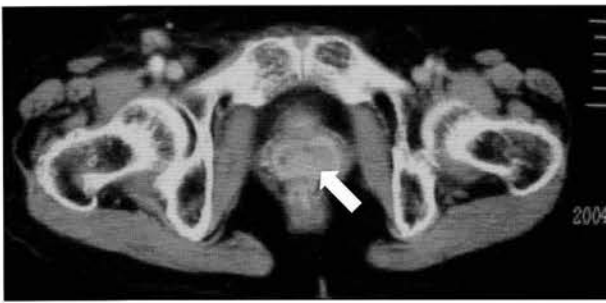


Fig. 2 Pelvic CT demonstrated that the vagina was filled by the tumor (arrow).

画像所見：骨盤部CT(Fig. 2)では腔内に3.5×2.5cm大の腫瘍が充満していた。

病理組織学的所見

① 腫瘍部：核の大小不同，核分裂像が著明な異型腫瘍細胞が真皮内に乳頭状に増殖し，管腔を形成する所見も見られた。また，腫瘍の一部では扁平上皮への分化を示すような，好酸性でスリガラス状の細胞質を持つ細胞が増殖していた(Fig. 3)。

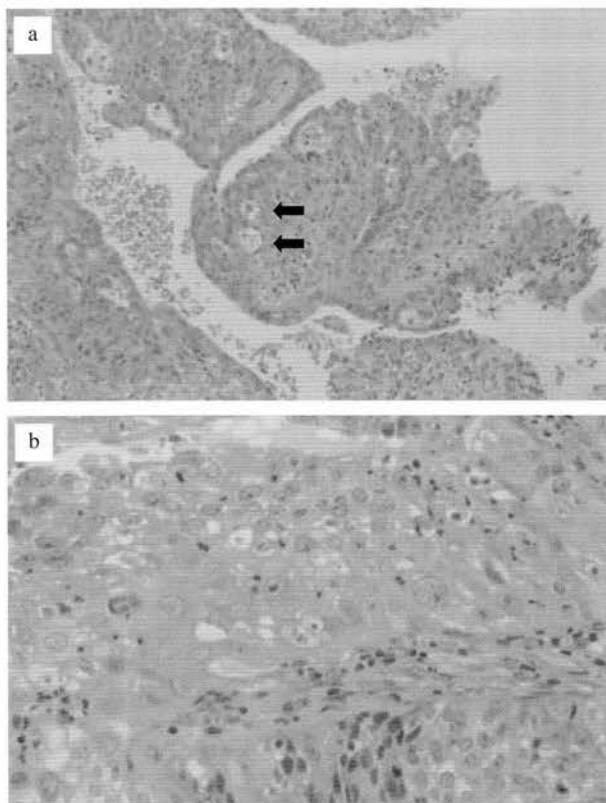


Fig. 3 a : Tumor cells forming nests and ductal structures (arrow) proliferated in the dermis. (H.E. original magnification × 100)  
b : Atypical tumor cells with eosinophilic cytoplasm. (H.E. original magnification × 400)

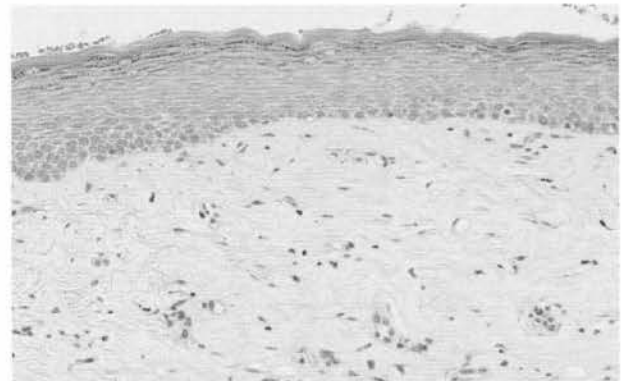


Fig. 4 Biopsy specimen taken from the vulva showed thinning of the epidermis, absence of rete ridges and liquefaction degeneration of the basal layers. The upper dermis showed edema, an inflammatory infiltrate and homogenized collagen bundles. (H.E. original magnification × 200)

② 萎縮性紅斑部：表皮は菲薄化し表皮突起が消失していた。基底層に液状変性が存在した。真皮上層には膠原線維の均質化と軽度の浮腫，毛細血管拡張とリンパ球主体の炎症細胞浸潤を認めた(Fig. 4)。

診断：腫瘍部は以前に切除された子宮体癌(腺扁平上皮癌)と同様の病理組織学的所見であったため，子宮体癌の再発，皮膚浸潤と診断した。

萎縮性紅斑部は，真皮上層の淡染性均質性無構造物質は乏しかったが，臨床像とあわせ，LSAに矛盾しないものと考えた。

経過：全身検索を行ったが，明らかな遠隔転移はなかった。腔下部から外陰部の局所的な再発であったため，外照射療法を施行し，腫瘍は縮小した。現在経過観察中である。

### 考察

LSAは女性の外陰部に好発し，通常左右対称性の白色萎縮性局面を呈する。自験例のように陰核・小陰唇の萎縮まで来たものは，陰門萎縮症ともよばれる。病理組織学的には，表皮萎縮と基底層の液状変性，真皮乳頭層の淡染性均質無構造物質・浮腫・硬化，真皮中層の単核細胞浸潤を特徴とする。自験例は，真皮乳頭層の淡染性均質無構造物質が顕著でなく，その点からは典型的とは言い難いが，その他の病理組織学的所見と臨床像を併せてLSAに一致すると考えた。

外陰部のLSAは悪性化することが知られており，その頻度は3～6%で女子にやや多い<sup>1)</sup>。発生するのはほとんど有棘細胞癌で，まれにパジェット病が発生するという報告がある。発癌の機序としては癬痕癌類似のものが考えられている<sup>4)</sup>。

自験例は、初診時点では外陰部LSA上に生じた有棘細胞癌などの皮膚悪性腫瘍を考えたが、生検の結果、既往のある子宮体癌が再発して腔腔に充満し、更に浸潤がLSAの局面上にまで及んだものであった。我々が調べた限り、これまで子宮体癌が皮膚へ浸潤したという報告はなく、比較的稀な症例であると思われた。詳細な病歴聴取の必要性を改めて痛感した症例であったので、報告した。

#### 文 献

- 1) 本間 眞：萎縮性硬化性苔癬の臨床，皮膚病診療，18: 485-492, 1996
- 2) 我妻圭子，大原國章：前癌病変を認めた外陰部硬化性苔癬，皮膚病診療，16: 939-942, 1994
- 3) Rowell NR, Goodfield MJD: lichen sclerosis, Rook/Wilkinson/ Ebling Textbook of Dermatology (Champion RH, Burton JL, Burns DA, et al), Vol.3, 6th edition, Blackwell Science, 1998, 2550
- 4) Carlson JA, Ambros R, Malfetano J, et al.: Vulvar lichen sclerosis and squamous cell carcinoma: a cohort, case control, and investigational study with historical perspective; implications for chronic inflammation and sclerosis in the development of neoplasia., Human pathology, 29: 932-948, 1998

## A Case of Endometrial Carcinoma Infiltrating Lichen Sclerosis et Atrophicus of the Vulva

Maki Kato, M.D., Motomu Manabe, M.D., Yoshihiro Umebayashi, M.D.

Department of Dermatology Plastic & Reconstructive surgery Akita University School of Medicine  
1-1-1 Hondo, Akita-shi, Akita 010-8543, Japan

Hajime Nagato, M.D.

Nagato Dermatology Clinic

1380-13 Tsuboi-machi, Funahashi-shi, Chiba 274-0062, Japan

Yuko Takahashi, M.D.

Department of Dermatology Nakadori General Hospital

3-15 Misono-machi, Minamidori, Akita-shi, Akita 010-8577, Japan

The patient was an 84-year-old female with a history of endometrial carcinoma that had been treated by surgery and radiotherapy 6 years earlier. She complained of a tumor on the vulva persisting for several months. On physical examination, there was an eroded tumor on the atrophic and sclerotic vulva, suggesting that a malignant tumor had developed on preexisting lichen sclerosis et atrophicus of the vulva. Histopathological examination demonstrated atypical epithelioid cells with nests and ductal structures proliferating in the dermis. The tumor was adenosquamous carcinoma and consistent with histological features of the previous endometrial carcinoma. The patient was diagnosed as having recurrent endometrial carcinoma invading lichen sclerosis et atrophicus of the vulva.

**Key words:** lichen sclerosis et atrophicus, vulva, squamous cell carcinoma, endometrial carcinoma



## &lt;症例&gt;

## 海外で施行された美容外科手技によるトラブル症例の経験

柳林 聡 久保 諭 吉田龍一 石川勝也 鷺見友紀 瀧川恵美  
中村真一郎 佐々木薫 東 隆一 山本直人 清澤智晴

**要旨：**近年切らずにできる美容外科手技(いわゆるプチ整形)が急速に広まっている。手技に時間がかからずダウンタイムの心配も少ないこと、また安価な値段と旅先での開放感から海外旅行のついでに安易に美容外科クリニックを訪れる人が増えている。今回帰国してから合併症が発生し、当科を受診した2例について報告する。1例は両側眉毛部刺青で、外科的治療で軽快し、もう1例は眉毛外側部へのfiller注入術であり、保存的治療で軽快した。いずれも皮下注入物に対する異物反応であった。また、共通して施術された手技の具体的な内容を患者本人が把握していなかった。これは合併症の原因の推測およびそれに基づいた適切な治療の開始を遅らせる要因となる。これらは施術医師と患者とのいわゆる「言葉の壁」によるコミュニケーション不足が背景にあるものと思われた。

柳林 聡, 久保 諭, 吉田龍一, 石川勝也, 鷺見友紀, 瀧川恵美, 中村真一郎, 佐々木薫, 東 隆一, 山本直人, 清澤智晴: Skin Surgery:18(2); 109-112, 2009

キーワード: 海外旅行, 美容整形, アレルギー反応, 刺青, ポリアクリルアミドハイドロジェル

## はじめに

近年美容を目的としたさまざまな皮下注射療法が広まっている。手技も簡便で満足度の高い反面、合併症によってトラブルになることも少なくない。海外で施行され、帰国後に合併症が顕在化し当院を訪れた2症例について報告する。

## 症 例 1

患 者: 57歳, 女性。

主 訴: 両側眉毛部有痛性腫脹。

既往歴・家族歴: 特記事項なし。

渡航先: 韓国。

施術手技: 両側眉毛部刺青。

現病歴: 2002年9月、渡航先の韓国美容クリニックで両側眉毛部に永久化粧として刺青を施術された。刺青の物質については患者さんも把握しておらず不明であった。帰国後施術から6ヵ月たつて刺青部の腫脹が出現し近医を受診した。刺青に対するアレルギー反応を疑われステロイド剤を含む内服治療を行うも改善せず、2003年5月、当科紹介となった。

初診時所見: 両側眉毛部に幅5mm長さ6cmの紅色に肥厚した肉芽腫様病変を認めた(Fig. 1)。表面に一部痂皮を伴い、強い搔痒感を訴えていた。頸部リンパ節は触知しなかった。胸部単純レントゲン写真では、肺門リンパ節腫脹はみられなかった。血液生化学的所見では炎症反応を含め異常値を認めなかった。

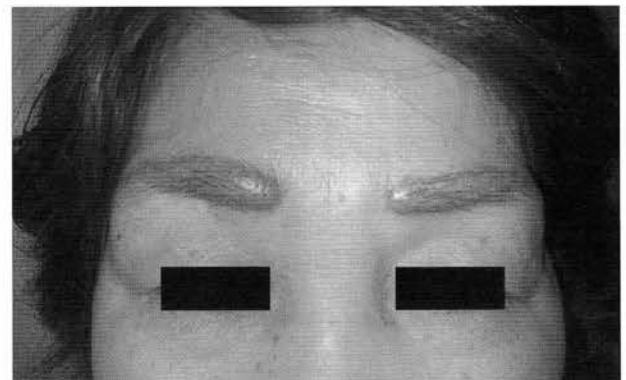

Fig. 1 Erythema elevatum diutinum of the eyebrows caused by tattoo.

Satoshi YANAGIBAYASHI, M.D.  
Satoshi KUBO, M.D.  
Ryuichi YOSHIDA, M.D.  
Katsuya ISHIKAWA, M.D.  
Yuki SUMI, M.D.  
Megumi TAKIKAWA, M.D.  
Shinichiro NAKAMURA, M.D.  
Kaoru SASAKI, M.D.  
Ryuichi AZUMA, M.D.  
Naoto YAMAMOTO, M.D. PhD.  
Tomoharu KIYOSAWA, M.D. PhD.  
防衛医科大学校 形成外科  
〒359-0042 埼玉県所沢市並木3-2  
受理 2009年5月20日

治療と経過：刺青による異物肉芽腫を疑い、抗アレルギー薬内服を中心とした保存的加療を約1ヵ月続けたが症状の改善がみられなかったため、手術を施行した。手術は肉芽腫を紡錘形に皮下脂肪を含めて切除した。創部は単純縫縮した。病理診断は「granulomatous reaction, sarcoid type」であり、刺青による異物肉芽腫と考えられた(Fig. 2)。術後1年2ヵ月経過観察し、わずかな紅斑を残すものの再発を認めず、本人の満足度は良好であった(Fig. 3)。

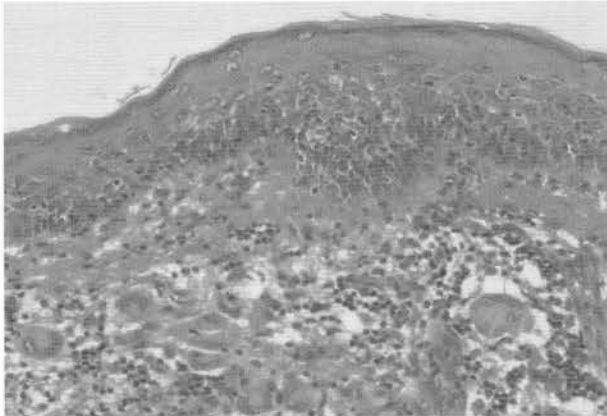


Fig. 2 Histopathological findings showed sarcoid granulomatous inflammation. These noncaseating granulomas were composed of numerous epithelioid-looking macrophages and giant foreign-body type multinucleated cells (Hematoxylin and eosin stain  $\times 100$ ).

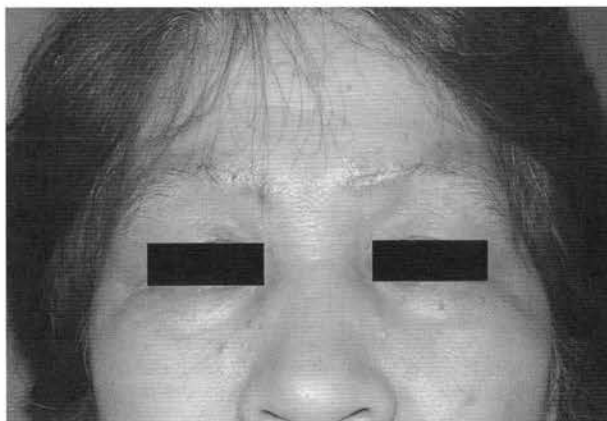

Fig. 3 Post operative view after 10 months. A satisfactory result has been achieved.

## 症例 2

患者：43歳，女性。

主訴：左側頭部浮腫。

既往歴・家族歴：特記事項なし。

渡航先：タイ。

施術手技：両側眉毛外側部 filler 注入

現病歴：2007年8月，渡航先のタイの美容外科クリニックで両側眉毛外側部の陥凹変形に対して filler 注入

術をうけた。帰国後3日目(注入後5日目)より両側頭部の腫脹が出現した。右側は数日で消退したが左側は消退せず、大きさや位置も日によって変化するようになった。近医にてステロイド剤(内服)と抗生物質の投薬をうけるも軽快せず、2007年9月，当科紹介受診した。

初診時所見：左側頭部に約 $5 \times 3$ cmの浮腫性病変を認めた(Fig. 4)。頸部リンパ節は触知せず、熱感や疼痛、皮膚の発赤等はみられなかった。また、注入部である両側眉毛外側部には異常はみられなかった。血液検査所見では、白血球数 $9,300/\mu\text{l}$ ，CRP $1.8 \text{ mg/dl}$ と軽度炎症所見を認めた。

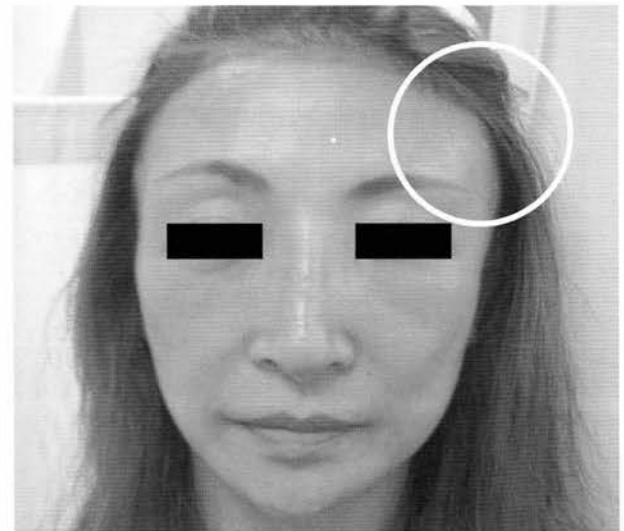

Fig. 4 Swollen lesion at left temporal area indicated by the white circle.

治療と経過：注入された物質が不明であったが、注入物による異物感染を疑い、残留異物・膿瘍検索のためMRIを施行した。左側頭部皮下から側頭筋膜にかけての浮腫状病変がみられたが、明らかな異物や膿瘍は描出されなかった(Fig. 5)。治療と並行して施術した美容外科クリニックと連絡をとった結果、注入物がポリアクリルアミドハイドロジェルであることが判明した。以上よりポリアクリルアミドハイドロジェルによる軽度感染を伴うアレルギー性浮腫と考え、塩酸ミノサイクリン(ミノマイシン®)200mg/日，ベタメタゾン・マレイン酸クロルフェニラミン配合薬(セレスタミン®)3錠/日，セミアルカリプロテアーゼ薬(ダーゼン®)30mg/日，の投与を開始した。切開排膿などの外科的処置はおこなわなかった。治療開始後1週間で白血球数とCRPは正常化し，左側頭部の浮腫も徐々に消退していった。1ヵ月後にはほとんどわからなくなったが，完全消退にはおよそ3ヵ月を要した。現在も経過観察中であるが，10ヵ月を経過した現在，再発を認めていない(Fig. 6)。

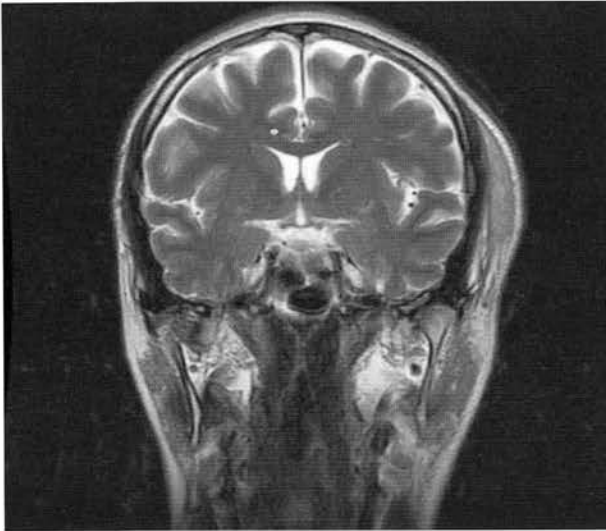


Fig. 5 T2WI MRI shows subcutaneous edema at the left temporal area indicated by the white arrow.

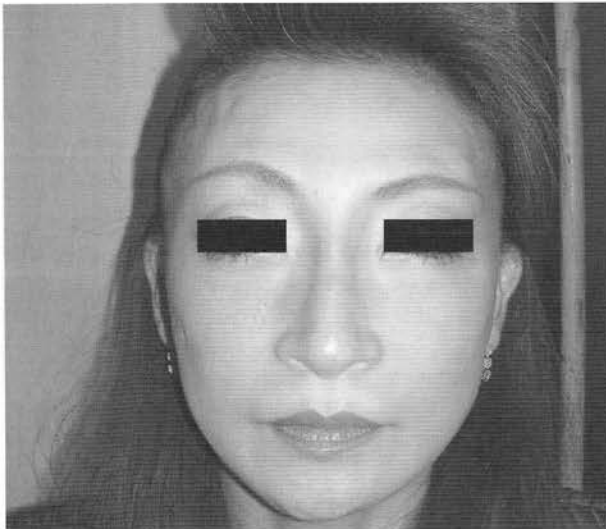

Fig. 6 Swollen lesion at the left temporal area were improved by oral medication with antibiotics, anti-allergic agents, enzyme preparation and steroid.

## 考 察

刺青による異物肉芽腫は、刺青に含まれるさまざまな化学物質によって惹起される。主なものには炭素(黒青色)、辰砂(赤色)、硫化カドミウム(黄色)、酸化鉄(茶色)、硫化クロム(緑色)などがあるが、なかでも赤色の辰砂が感作されやすいとされる<sup>1)</sup>。刺青による異物肉芽腫は施行直後から46年後の報告までみられるが、数年後に出現することがもっとも多い。代表的な病理組織像はリンパ球浸潤をベースに多数の類上皮細胞と多核巨細胞の集簇がみられるサルコイド様肉芽腫であり、肉芽腫性過敏反応に分類される。まれに自然消退がみられるものの、ほとんどは難治性である。治

療は保存的にはステロイド剤や抗アレルギー剤を中心とした内服治療や同様の軟膏療法があげられる。また、ステロイドの局所注射が有効であるともいわれている。保存的治療が奏功しないときには、異物除去や肉芽腫の完全切除をおこなう<sup>2,3)</sup>。

ポリアクリルアミドハイドロジェルは比較的新しい製剤であるため、国内での合併症の報告例は少ないが、徐々に増加している<sup>4)</sup>。ポリアクリルアミドハイドロジェルは製品による多少の含有量の比率に違いはあるが、主に95~97.5%の水と2.5~5.0%のポリアクリルアミドからなっている。特徴としては、生体親和性が高く、異物反応が少なく吸収されにくいといった点があげられる。そのため1990年代後半から中国やヨーロッパで軟部組織増大目的に顔面除皺術や豊胸術などに使われ始めた。その後世界中に広まり、現在日本国内の美容外科クリニックでも鼻背やオトガイ部のオーグメンテーションなどに汎用されている。生体内に長期残存するといったメリットがある一方で、一旦感染などの合併症が発生すると、インプラントと同様にポリアクリルアミドハイドロジェルを摘出することが必要になることもある。Christensen<sup>5)</sup>らによるとポリアクリルアミドハイドロジェル注入による合併症は急性期型と遅延型に分けられる。前者はほとんどが一過性であるが、後者はいずれも難治性となることが多い。その原因として主なものは注入時に混入した皮膚常在菌による慢性的な異物感染と考えられている。組織培養では陰性であってもPCR法にて菌の存在が確認されることもあり、細菌感染の診断には注意を要する。また、de Bree<sup>6)</sup> Amin<sup>7)</sup>らは、ポリアクリルアミドハイドロジェルによる異物性肉芽腫の病理組織像にはリンパ球や類上皮細胞、多核巨細胞が多くみられることからアレルギー反応の関与を示唆し、抗菌薬に反応しない難治性肉芽腫にトリウムシノロンアセトニドの局所注射が奏効したと報告している。一方、ポリアクリルアミドハイドロジェルの一つであるアクアミド<sup>®</sup>の添付文書には、合併症のほとんど全ては細菌感染であり、生体親和性が高いためアレルギー症状を考慮する必要はないと明記されている<sup>8)</sup>。したがってステロイド投与はむしろ行うべきでないと書かれている。われわれの経験と文献的な考察から、ポリアクリルアミドハイドロジェル注入に際しての合併症は細菌感染だけではなく、アレルギー反応も惹起されることがあるものと考えられる。したがって、抗生物質の投与と同時に抗アレルギー剤や、場合によっては適切な量のステロイド薬の投与も必要であろう。これらの治療に反応しないときには、ポリアクリルアミドハイドロジェルは組織間にびまん性に長期間にわたって浸潤していく傾向があるため、困難が予想されるが完全摘出を考慮すべきであろう。

まとめ

われわれは渡航先で美容外科施術をうけ、帰国後に合併症が出現した2例について報告した。これらはいわゆる「プチ整形」の範疇であり、異物の埋入という共通点みられた。また、今回のように異物に対する反応は遅れて出現することも多く、原因の特定に苦慮することも考えられる。本2症例とも患者さん自身が施術された内容についてほとんど把握しておらず、原因物質の特定に時間を要し、結果それが治療開始のタイミングの遅れにも少なからず影響した。こういった患者さんは大学病院などの総合病院の皮膚科や形成外科を訪れることも多く、美容外科を専業としていない医師にとっても、このようなトラブル症例にも適切に対処する能力が必要である。そのためには、美容外科領域の知識や技術に精通しておくべきであろうと考える。

引用文献

- 1) 山本 修, 杉田和成: 【皮膚疾患をおこす化学物質・金属類-2006】沈着症, 肉芽腫 異物反応, アジュバンド病, 皮膚病診療, 28suppl.: 32-37, 2006
- 2) 志賀健夫, 横川真紀, 緒方巧二, 他3名: 朱色刺青による Allergic Dermatitis の1例, 西日本皮膚科, 68: 244-247, 2006
- 3) 吉永英司, 大西義博, 多島新吾, 他1名: サルコイド様肉芽腫を呈し経表皮排泄がみられた眉毛部刺青の1例, 臨床皮膚科, 57: 902-904, 2003
- 4) 杉本庸, 華山博美, 一瀬晃洋, 他2名: 美容目的で受けた体内注入物(ポリアクリルアミドハイドロジェル)による合併症例, 日本形成外科学会会誌, 24: 799-803, 2004
- 5) Christensen L, Breiting V, Janssen M, et al.: Adverse reactions to injectable soft tissue permanent fillers, Aesthetic Plast Surg. 29: 34-48, 2005
- 6) de Bree R, Middleweerd MJ, van der Waal I: Severe granulomatous inflammatory response induced by injection of polyacrylamide gel into the facial tissue, Arch Facial Plast Surg. 6: 204-206, 2004
- 7) Amin SP, Marmur ES, Goldberg DJ: Complications from injectable polyacrylamide gel, a new nonbiodegradable soft tissue filler, Dermatol Surg. 30: 1507-1509, 2004
- 8) AQUAMID®添付文書: CONTURA社, 2008年度製品付属文書

## Two Cases of Allergic Reactions due to Cosmetic Therapy Performed during a Trip Abroad

Satoshi Yanagibayashi, M.D., Satoshi Kubo, M.D., Ryuichi Yoshida, M.D.,  
Katsuya Ishikawa, M.D., Yuki Sumi, M.D., Megumi Takikawa, M.D.,  
Shinichiro Nakamura, M.D., Kaoru Sasaki, M.D., Ryuichi Azuma, M.D.,  
Naoto Yamamoto, M.D. PhD., Tomoharu Kiyosawa, M.D. PhD.

Department of Plastic Surgery, National Defense Medical College  
3-2 Namiki, Tokorozawa, Saitama 359-8513, Japan

Recently the number of persons undergoing cosmetic therapy while traveling abroad has been increasing and the number of delayed complications after these patients return to Japan has also been increasing. Plastic surgeons are often at a loss to treat the complications immediately because the patients can not provide sufficient information about the therapy performed abroad. One of the reasons seems the lack of communications between the doctor and the client because of the foreign language. It is important that physicians be aware of the nature of the injected material. The most suitable treatment for the patient is decided based on appropriate information about the procedure performed abroad.

Two cases we reported both involved foreign body reaction. One case was caused by tattoo of the eyebrows and improved following surgery, the other was a polyacrylamide-hydrogel injection, which improved following oral medications.

Key words: trip abroad, cosmetic surgery, allergic reaction, tattoo, polyacrylamide hydrogel



## &lt;症例&gt;

## 筋肉内に発生したChronic expanding hematomaの2例

鷺見友紀 山本直人 泉 彰典 柳林 聡 久保 諭 吉田龍一 石川勝也  
瀧川恵美 中村真一郎 佐々木薫 東 隆一 清澤智晴

**要旨：**今回われわれは、先行外傷を認知せずに筋肉内に生じたChronic expanding hematoma (CEH)の2例を経験した。症例1は53歳男性で、左下腿ヒラメ筋内のCEHであり全摘術を施行した。症例2は66歳女性で、腹直筋内のCEHであったが、全身的要因により全摘出が困難であったため生検術のみを施行し、経過観察を行った。いずれも、日常生活において生じた局所的な微小な筋損傷が原因と推測した。

外傷歴が確認されない筋肉内腫瘍でもCEHは鑑別診断として挙げるべきものと考えられる。

鷺見友紀, 山本直人, 泉 彰典, 柳林 聡, 久保 諭, 吉田龍一, 石川勝也, 瀧川恵美, 中村真一郎, 佐々木薫, 東 隆一, 清澤智晴: Skin Surgery:18(2); 113-116, 2009

キーワード: 慢性拡張性血腫, 筋肉内, 先行外傷, 筋損傷

## はじめに

手術や外傷などにより生じた血腫は、通常吸収されるが、慢性の経過で増大する場合があります。Chronic expanding hematoma(以下CEH)と呼ばれる。これは、Reidらが様々な部位に発生した“1ヵ月以上の経過で増大する血腫”を同一の病態として報告<sup>1)</sup>し、その概念が確立したものである。

これまでわれわれは、CEHに関して積極的に報告してきた<sup>2,3,4)</sup>。当初はその認知度は低かったが、最近では報告も増えてきている。今回は、明らかな先行外傷に気が付かないまま筋肉内に発生したCEHの2例を経験したので報告する。

## 症 例 1

患 者：53歳，男性。

主 訴：左下腿の皮下腫瘍

家族歴・既往歴：うつ病。抗血小板薬，抗凝固薬の服用歴はない。

現病歴：2007年11月より左下腿皮下の腫瘍に気づき、徐々に増大したため、2008年2月初診となった。

初診時所見：左下腿内側に弾性軟、4×2×2cm大の皮下腫瘍を触知した。圧痛などの自覚症状を認めなかった。また、同部に外傷歴は認めなかった。

臨床検査所見：血液検査にて凝固能異常を認めなかった。その他検査所見に異常を認めなかった。

MRI所見：ヒラメ筋内に境界明瞭な腫瘍性病変を認めた。T1強調像にて筋肉より軽度高信号，T2強調像にて高信号を示し、内部は比較的均一で被膜様構造を認めた(Fig. 1)。

術前診断：以上の所見より術前診断としては神経鞘腫などの軟部組織腫瘍を疑ったが、被膜様構造を持つことから外傷歴の明らかでないCEHも疑った。同年3月，全身麻酔下に腫瘍の全摘出術を行った。

Yuki SUMI, M.D.  
Naoto YAMAMOTO, M.D.  
Akinori IZUMI, M.D.  
Satoshi YANAGIBAYASHI, M.D.  
Satoshi KUBO, M.D.  
Ryuichi YOSHIDA, M.D.  
Katsuya ISHIKAWA, M.D.  
Megumi TAKIKAWA, M.D.  
Shinichiro NAKAMURA, M.D.  
Kaoru SASAKI, M.D.  
Ryuichi AZUMA, M.D.  
Tomoharu KIYOSAWA, M.D.  
防衛医科大学校病院 形成外科  
〒359-0042 埼玉県所沢市並木3-2  
受理 2009年5月14日

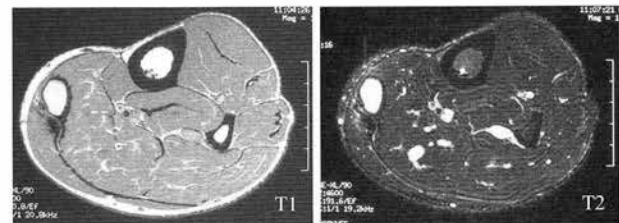


Fig. 1 Case 1: MRI showed a mass located in the soleus muscle. The mass was in an area that showed a small focus of high signal intensity on T1-weighted image and high signal intensity on T2-weighted image.

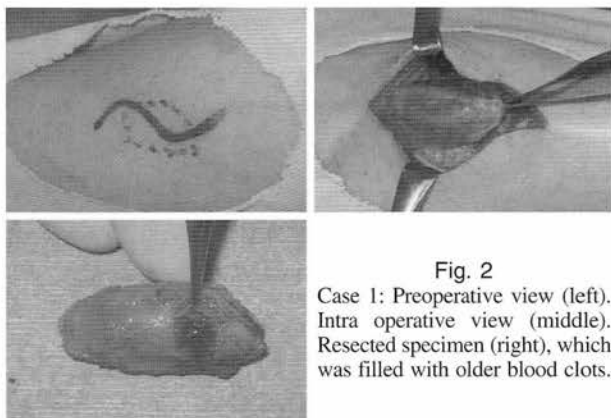


Fig. 2  
Case 1: Preoperative view (left). Intra operative view (middle). Resected specimen (right), which was filled with older blood clots.



Fig. 3 Case 1: Histological findings (HE × 40). The mass was encapsulated with lamellar fibrous connective tissue lined with blood clots and fibrin.

手術所見：ヒラメ筋の筋体から腱移行部にかけて腫瘤性病変を認めた。周囲の筋組織より剥離をして病変を摘出した。瘤を切開したところ、暗赤色の液状内容を含んでいた (Fig. 2)。

病理組織所見：厚い線維性被膜に包まれた嚢胞性病変で、内腔には、血液とフィブリンの析出を伴っていた (Fig. 3)。

治療経過：これらの臨床経過と組織所見から CEH と診断した。術後1年の時点で再発はない。

## 症 例 2

患 者：66歳，女。

主 訴：左下腹部腫瘍

既往歴：慢性関節リウマチ，認知症，帝王切開。抗血小板薬，抗凝固薬の服用歴はない。

現病歴：2008年2月頃より左下腹部痛と同部に増大傾向のある腫瘍を認めた。近医にてMRI検査の結果，腹直筋原発腫瘍が疑われ，同年3月当科に紹介となった。入院時，左下腹部皮下に8×6×3cm大の腫瘍を触知した。

臨床検査所見：血液検査にて凝固能異常を認めなかった。その他検査所見に異常を認めなかった。

MRI所見：左腹直筋内にT1強調像にて辺縁が高信

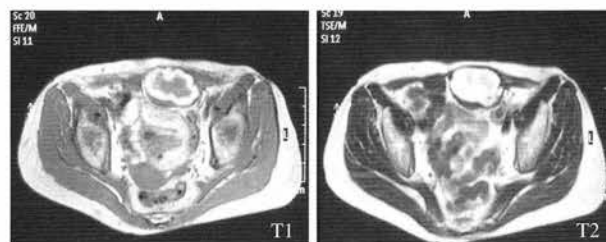


Fig. 4 Case 2: MRI demonstrated a mass located in the rectus abdominis muscle. The mass demonstrated a low signal intensity area surrounded by a high signal intensity on T1-weighted image and a high signal intensity on T2-weighted image.

号，中心が低信号を示す病変を認めた。T2強調像で比較的均等な高信号を示した。造影効果ははっきりしなかった。厚い被膜構造のある嚢腫様にも見えたが，壁の厚さや内部の信号が不均一で中心性に変化を呈した軟部腫瘍も考えられた (Fig. 4)。

術前診断：以上の所見より腹直筋原発腫瘍を第一に考えたが，発症初期に痛みがあったこと，特発性血腫が発生し得る部位であること，画像上，厚い被膜を持った嚢腫様にも見えることから CEH も鑑別として考えた。

手術所見：諸検査にて虚血性心疾患があり，全身麻酔下での摘出手術は困難と判断された。よって診断目的で局所麻酔下にて生検術を施行した。腹直筋前鞘下に線維性被膜を認め，被膜を切開したところ，内部に暗赤色の液状内容を認めた。腫瘍被膜の一部を標本として切除し，内容物を排出し内部を十分に洗浄した上で閉創した (Fig. 5)。

病理所見：最外層に線維性被膜，内腔にフィブリンの析出と出血を認めた (Fig. 6)。

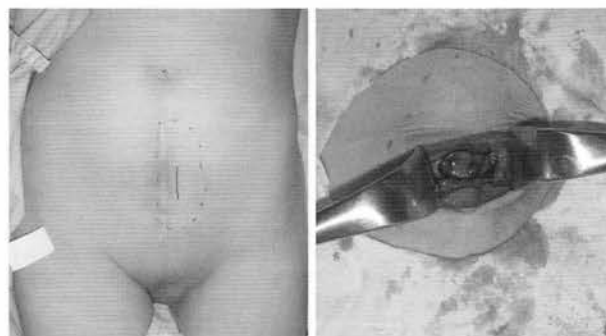


Fig. 5 Case 2: Preoperative view(left). Intra operative view (right).

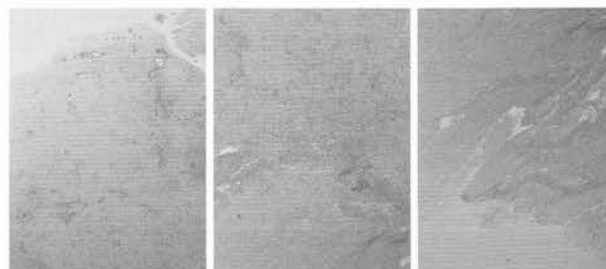


Fig. 6 Case 2: Histological findings (HE × 40). Outer layer (left). Middle layer (middle). Inner layer (right).

治療経過：以上の臨床経過と病理所見からCEHと診断した。残存腫瘍については、全摘出術には全身麻酔を要し、また関節リウマチや認知症の合併もあったため、全摘出は行わずに経過観察とした。術後11カ月の時点で再発はなく治癒した。

## 考 察

急性に生じた血腫は、基本的に吸収される経過をとるが、慢性の血腫となる分岐点に関しては明らかではない。しかし、増大の原因としては、何らかの原因で血腫が吸収されずに残存した結果、炎症性肉芽反応にて血腫被膜が形成され、被膜から血漿成分が滲出し、これが線溶系を亢進させ微小血管からの再出血を引き起こすためと考えられている<sup>5)</sup>。

またCEHの発生には、基本的に打撲や手術などの先行外傷が存在するが、明らかでない場合やごく軽微な外傷での発生例も存在し、外力や出血量の大小はその発生には関連しないと考えられている<sup>3)</sup>。

CEHの発生部位に関して、われわれが行った2008年の報告によれば、皮下・軟部組織がもっとも多く、次いで胸部となっている<sup>2)</sup>。同報告<sup>2)</sup>における皮下・軟部組織発生73例のうち、今回われわれが経験した2症例のごとく、明らかな外傷歴を認めない筋肉内発症のCEHは6例<sup>1, 6, 7, 8, 9)</sup>であり、比較的めずらしいといえる。

しかしながら、症例1に関しては、術後に改めて確認すると、日常的にトレーニングジムに通う習慣があった。奥脇<sup>10)</sup>はスポーツによる肉ばなれ(軽微な筋損傷)の発生部位として、下腿三頭筋は、ハムストリング、大腿四頭筋について多く、さらに下腿三頭筋のうち、腓腹筋内側頭およびヒラメ筋の筋断裂が多いとしている。よって、ジム通いのうちに本人の認知しないような微小な筋損傷が発生し、これが契機になった可能性が推測された。

症例2の発生契機としては、正中縦切開による帝王切開手術の既往があるが、腫瘍は腹直筋中央部に位置しており、通常の白線部切開であれば血腫の存在する筋体部に外科的侵襲が及んだ可能性は低いと考えた。腹直筋は特発性血腫が発生する部位として知られている。白倉らの報告<sup>11)</sup>では、特発性腹直筋血腫の誘因として、咳嗽が最も多く、運動時、労作時と続くとしている。よって症例2では咳嗽などの日常生活における腹直筋の緊張が契機になった可能性があると推測した。

CEHの鑑別診断としては、軟部腫瘍全般が挙げられるが、画像所見でもこれらの腫瘍性疾患との鑑別は難しく、最終的には組織診断を要することがほとんどである。徐々に増大するという性質から、特に外傷歴が無い場合は特に術前にあえてCEHを鑑別診断として考

えることは難しいが、CEHの病態について基本的知識があればある程度は疑うことができる。そういう意味でCEHが様々な領域で広く認知されることが望まれる。

CEHの治療に関しては、これまでの報告では、①穿刺・吸引のみ、②切開・内容物除去、③全摘出を行ったものに分けられる<sup>3)</sup>。全摘出を要しないとする意見の根拠として、CEHの成因である血腫内の線溶系の亢進と再出血の循環を内容除去によって断ち切ることができるとしている<sup>3)</sup>。しかしながら、少なくとも皮下・軟部組織発生例では全摘出を行った報告が圧倒的に多い。われわれも皮下・軟部組織発生例では全摘出術が望ましいとこれまで報告している<sup>2, 3, 4)</sup>。その理由として、皮下・軟部組織発生例では重要臓器の隣接が少なく、胸部発生などと比較し手術手技的に容易なこと、部分生検では血腫を形成した軟部組織腫瘍との鑑別が不十分になる危険性があること、被膜を残した場合の再発の懸念をあげている。

今回の症例2では、主に全身麻酔が困難である理由から切開・内容除去のみとし、慎重な経過観察を行い、保存的に治癒した。全摘出がどうしても困難な場合は、切開・内容掻破で診断をつけた後、血腫の再発や軟部腫瘍の鑑別について慎重な経過観察を行ってゆくのもCEHの治療の選択枝の1つと考えられる。

## 結 語

今回われわれは筋肉内に発生したCEHの2例を経験した。日常生活における微細な筋損傷でもCEHが生じうることが示唆された。外傷歴が確認されない筋肉内腫瘍でもCEHは鑑別診断として挙げるべきものと考えられる。

## 参考文献

- 1) Reid JD, Kommareddi S, Lankerani M, et al. : Chronic expanding hematomas; A clinicopathologic Entity, JAMA, 24: 2441-2442, 1980
- 2) 山本直人, 中村真一郎, 東 隆一, 他2名: 脂肪腫摘出術後の癒痕に発生したChronic Expanding Hematomaの1例. 日形会誌, 28: 328-335, 2008
- 3) 山本直人, 朝戸裕貴, 多久嶋亮彦, 他1名: Chronic expanding hematomaの1例. 形成外科, 40: 521-527, 1997
- 4) 山本直人, 大竹登志江, 瀧川恵美, 他2名: 慢性的な自傷の癒痕に生じたchronic expanding hematomaの1例. Skin Surgery, 14: 69-72, 2005
- 5) Labadie EL, Glover D : Physiopathogenesis of subdural hematomas. Part I: Histological and biochemical comparisons of subcutaneous hematoma in rats with subdural hematoma in man, J. Neurosurg, 45: 382-392, 1976



- 6) 吉岡 裕, 中島洪敦, 芝藤洋二, 浦川 浩, ほか : 軟部に発生した chronic expanding hematoma の 5 例. 臨床整形外科, 41: 1197-1202, 2006
- 7) 青盛克裕, 楠崎克之, 矢部啓夫, ほか : 臨床的に悪性軟部腫瘍と鑑別を要した軟部慢性血腫の 4 例. 整形・災害外科, 41: 801-806, 1998
- 8) Mentzel T, Goodlad JR, Smith MA, Fletcher CD : Ancient hematoma: a unifying concept for a post-traumatic lesion mimicking an aggressive soft tissue neoplasm. Mod Pathol. 10 : 334-340, 1997
- 9) 佐藤典子, 富岡邦昭, 小林可奈子, ほか : 悪性腫瘍との鑑別が困難であった軟部組織の特発性巨大血腫. 日本医事新報, 3376: 79-82, 1989
- 10) 奥脇 透 : 肉ばなれの発生要因と治癒予測. SPORTSMEDICINE, 19: 6-14, 2007
- 11) 白倉立也, 金子弘真, 吉野昌晃, 他 4 名 : 特発性腹直筋血腫の 1 例. 日本外科系連合学会誌, 25: 919-922, 2000

## Two Cases of Chronic Expanding Hematoma Developed in the Muscle

Yuki Sumi, M.D., Naoto Yamamoto, M.D., Akinori Izumi, M.D.,  
Satoshi Yanagibayashi, M.D., Satoshi Kubo, M.D., Ryuichi Yoshida, M.D.,  
Katsuya Ishikawa, M.D., Megumi Takikawa, M.D., Shinichiro Nakamura, M.D.,  
Kaoru Sasaki, M.D., Ryuichi Azuma, M.D., Tomoharu Kiyosawa, M.D.  
Department of Plastic and Reconstructive Surgery, National Defense Medical College  
3-2 Namiki, Tokorozawa, Saitama 359-0042, Japan

We herein describe two cases of chronic expanding hematoma (CEH) that developed in the muscle and appeared to be an intra-muscular tumor. Case 1 was a 53-year-old male with a tumor in the soleus muscle that had gradually expanded over the 3-month period before presentation. The tumor was totally removed. Case 2 was a 66-year-old female with a tumor in the left rectus abdominis muscle, which had gradually expanded over a 1-month before presentation. In case 2, biopsy was performed under local anesthesia because her general condition was too poor for total excision under general anesthesia. Both of these tumors were diagnosed as CEH based on clinical and histological findings.

Neither of these two cases had any history of injury prior to tumor development. We suspected that the lesions had likely been caused by minor muscular injuries that had gone unnoticed in daily life. CEH should therefore be considered in the differential diagnosis of intra-muscular tumors, even in patients with no history of injury.

**Key words:** chronic expanding hematoma, intra-muscular tumor, differential diagnosis

## &lt;治療&gt;

円形脱毛症に対する308nmエキシマライト(Excilite- $\mu$ )の治療経験

原 弘之\* 石井良典\*\*

**要旨:** 308 nmエキシマライトは尋常性乾癬や尋常性白斑などの慢性皮膚疾患に安全かつ有効な治療法であることが近年報告されている。今回の目的は、308 nm monochromatic excimer light(MEL)療法が円形脱毛症の毛髪再生に有効であるかを検討することである。10例の多発性通常型の円形脱毛症に対して週一回、MELによる治療を行った。10例中5例に脱毛巣の75%以上の範囲で毛髪の発現を認め、うち完全発毛例は2例あった。副作用としては紅斑、色素沈着、灼熱感がみられたが、その程度は軽微であった。10例と少数であるが、MEL療法は円形脱毛症治療に安全かつ有効な選択肢と考えられた。

原 弘之, 石井良典: Skin Surgery:18(2); 117-120, 2009

キーワード: 円形脱毛症, monochromatic excimer light (MEL), 308-nm

## はじめに

narrowband UVB(nb-UVB)は尋常性乾癬ほか、難治性皮膚疾患治療に広く用いられるようになってきた。近年、キセノンガスエキシマを発する機器が開発されてきている。ひとつはexcimer laser(エキシマレーザー)であり、もうひとつはmonochromatic excimer light(MEL)である。308 nmの波長を発するMELは、通常の311 nmのnb-UVBを発する機器に比べ、より照射時間が短く、選択的に病変部深くに到達することが出来る特徴がある。

MELを用いた治療は、尋常性乾癬<sup>1)</sup>や尋常性白斑<sup>2,3)</sup>において有効であるとの報告は多くなされており、その他、アトピー性皮膚炎<sup>4)</sup>、結節性痒疹<sup>5)</sup>や毛嚢炎<sup>6)</sup>の治療においても有効例が報告されている。

今回われわれは、MELの1つであるエキシマライト-マイクロ(Excilite- $\mu$ ®)を用いて多発性円形脱毛症の治療を行ったので、若干の考察を加えて報告する。

## 症例と方法

対称疾患は2008年2月から2008年9月まで当院外来に通院した多発性通常型円形脱毛症10例である。

## 照射プロトコール

機材はエキシマライト-マイクロ(Excilite- $\mu$ , DEKA社製, イタリア)を用いた。光源はエキシマレーザーと同じ塩化キセノンガスを媒体とし、発信波長は308 nm  $\pm$  1 nm, スポットサイズは病変に応じて50 $\times$ 60mmおよび20 $\times$ 30mmの四角形アタッチメント、その他10 mm円形アタッチメントを用いて病変部のみに照射した。初回照射の目安は、1カ所につき、0.25 J/cm<sup>2</sup>(5秒)とし、刺激感、紅斑が生じるまで、10%ずつ増量していった。尋常性乾癬や尋常性白斑に対する治療と異なり、最大照射量は0.8 J/cm<sup>2</sup>までとした。照射間隔は患者の来院都合もあるが、可能な限り1週間に1回の照射を行った。

## 治療効果判定

2008年12月末までの時点で判定を行った。Zakariaら<sup>7)</sup>の6-point scale判定に準拠し、2人の異なる医師が判定した。すなわち、scale 0=no hair regrowth, scale 1=hair regrowth 1~24%, scale 2=hair regrowth 25~49%, scale 3=hair regrowth 50~74%, scale 4=hair regrowth 75~99%, scale 5=complete hair regrowth,である。患者満足度はexcellent, good, moderate, およびpoorの4点で評価を行った。

## 結果

Table 1に治療結果を示す。年齢は5歳から47歳までで、性別は男性2例、女性8例であった。罹病期間は短

\* Hiroyuki HARA, M.D.

\*\* Yoshinori ISHII, M.D.

\* 日本大学医学部機能形態学

〒173-8610 東京都板橋区大谷口上町30-1

\*\* 大宮スキンクリニック

〒330-0802 埼玉県さいたま市大宮区宮町1-36 見留ビル3F

受理 2009年4月7日

いもので4ヵ月、最長は10年である。照射回数は5回から30回まであり、総照射量は1.5 J/cm<sup>2</sup>から17.9 J/cm<sup>2</sup>であった。観察期間終了時に発毛が完了した例は2例、75%~99%の発毛が3例、50%~74%の発毛が2例、25%~49%の発毛が2例、無効1例であった。発毛開始時期は治療開始後、最短が3回目、最長が13回、平均約8回の照射後に発毛し始めていた。

患者の満足度は75%以上の発毛が認められた5例全例が非常に満足と回答している。症例8は発毛がわずかであったが、発毛がみられたということで満足と回答している。

エキシマライト-マイクロの照射による副作用として、紅斑、落屑、灼熱感および色素沈着はみられたが、その程度は軽微であり、水疱、びらんなどを生じた例はなかった。

考案

円形脱毛症は、限局あるいはびまん性に非瘢痕性に毛髪が欠損する日常診療でよくみられる皮膚疾患である。円形脱毛症の原因は自立神経障害説、精神的ストレス説、内分泌障害説などがあるが、現在では自己免疫説が有力である<sup>8)</sup>。本症の治療には、1)セファランチン、グリチルリチン内服療法、2)副腎皮質ホルモン内服療法、パルス療法、3)副腎皮質ホルモン局注療法、4)副腎皮質ホルモン外用療法、5)液体窒素療法、6)塩化カルプロニウム外用療法、7)squaric acid dibutylester (SADBE)、diphenylcyclopropanone (DPCP)を用いた局所免疫療法および8)PUVA療法やnb-UVB療法、など

が行われている。

今回用いたエキシマライト-マイクロの特徴は、1)大小2種類のスクエア型と円形のスポット型のアタッチメントを交換することによってターゲット照射が可能になり、より細かい治療ができる。2)健常部において不必要な光老化、発癌や余計な色素沈着のリスクを低くすることができる。3)通常のnb-UVBと比べ、強い光を皮膚の深部に短時間で照射できる。3)治療効果発現までの期間が短く、治療を継続しやすい。4)さらに他のMELの機器と異なり卓上型に設計されており、重量が18.5kgと小型、軽量のため場所をとらない、などが挙げられる。

円形脱毛症に対する治療は、同じ308 nmの波長を発するエキシマレーザーを用いたGundoganら<sup>9)</sup>が2例を報告して以来、いくつかの報告がなされている<sup>7,9,10)</sup>。Al-Mutairiら<sup>11)</sup>は頭部円形脱毛症17病変に対し、週2回、3ヵ月間、エキシマレーザーを照射し、13病変(76.5%)で発毛が観察され、多くは2ヵ月以内に発毛したと報告している。Zakariaら<sup>7)</sup>は9例(通常型5例、全頭型1例、汎発型1例)の円形脱毛症患者にエキシマレーザーを用いて治療した。照射回数は12回から24回、総照射量は3.9 J/cm<sup>2</sup>から16.8 J/cm<sup>2</sup>であった。その結果、通常型は全例発毛がみられたが全頭型、汎発型は全例発毛がみられなかったと報告している。

一方、MELを用いた円形脱毛症の治療報告は調べ得た限り、Aubinら<sup>12)</sup>の報告のみのようである。Aubinら<sup>12)</sup>は8例の円形脱毛症患者に対し、1回の平均照射量が9.1 MEDと1回の照射量は非常に多いが、わずか

Table 1 Population and results

Case no.	Sex	Age	Duration of disease	Past treatments	Onset of hair regrowth	Total of sessions	Cummulative doses (J/cm <sup>2</sup> )	Hair regrowth	Assessment by the patients
1	F	28	10 y	Liquid nitrogen cryotherapy Topical Furozin <sup>®</sup> solution	Session no. 13	30	17.9	5	Excellent
2	F	30	4 M	Topical Furozin <sup>®</sup> solution Topical steroid Oral Glycyron <sup>®</sup> Oral Cepharanthine <sup>®</sup>	Session no. 3	5	2.55	4	Excellent
3	F	33	4 M	(-)	Session no. 8	11	3.6	2	Moderate
4	F	37	6 M	(-)	Session no. 7	11	3.6	3	Good
5									
6									
7									
5	F	5	4 M	Topical steroid	Session no. 9	24	12.62	4	Excell
6	F	25	6 M	Topical steroid Oral antihistamine agent	Session no. 9	12	5.3	3	Good
7	F	47	7 y	Topical Furozin <sup>®</sup> solution Liquid nitrogen cryotherapy	0	5	1.5	0	Poor
8	M	33	5 M	Topical Karoyan <sup>®</sup> solution	Session no. 10	12	6.6	2	Good
9	M	24	4 M	Topical Furozin <sup>®</sup> solution Liquid nitrogen cryotherapy	Session no. 5	12	7.2	5	Excellent
10	F	31	6 M	(-)	Session no. 6	8	3.35	4	Excellent

Hair regrowth: 0=no hair regrowth, 1=hair regrowth 1%-24%, 2=hair regrowth 25%-49%, 3=hair regrowth 50%-74%, 4=hair regrowth 75%-99%, 5=complete hair regrowth

平均3.1回と少ない治療回数にもかかわらず、47.5%の症例で発毛したと報告している。

エキシマレーザーは機器自体が高価であり、余剰な塩素ガスを廃棄するシステムの設置が必要であり、維持費用も膨大である。それに比して、エキシマライトマイクロは非常にコンパクトである点、強い光を短時間で照射できること、塩化キセノンが媒体でありつつ塩素は密閉式となっているため、毒素汚染がない、などの利点がある。

自験例は脱毛巢の75%以上の範囲で毛髪が新生した例は10例中5例、半数例あった。また、発毛開始時期は照射後、平均約8回であった。Zakariaら<sup>7)</sup>は平均7.6回、Al-Mutairiら<sup>11)</sup>は平均5.1回照射後に発毛がみられたと報告している。われわれの結果もこれらと同様に照射後、比較的早期に効果が発現する傾向にあった。

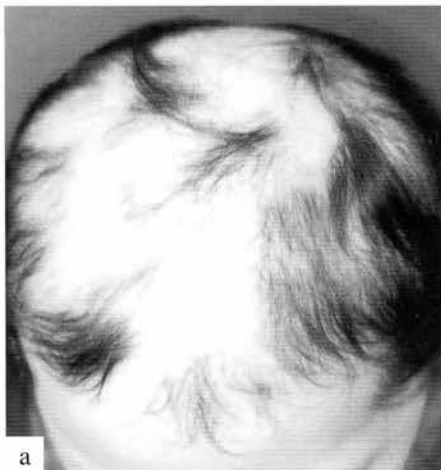
円形脱毛症は自然軽快も期待できるため、治療効果の判定はしばしば困難であるが、Raulinら<sup>10)</sup>は左右比較試験を行い、excimer laserを照射した部位のみに毛髪新生がみられたことから、発毛は治療によるものと結

論づけている。われわれも症例1のみであるが、左右対称試験を行い、照射した側のみに発毛がみられたため、対照部位にも遅れて照射を開始したところ、発毛が生じたことを経験している。

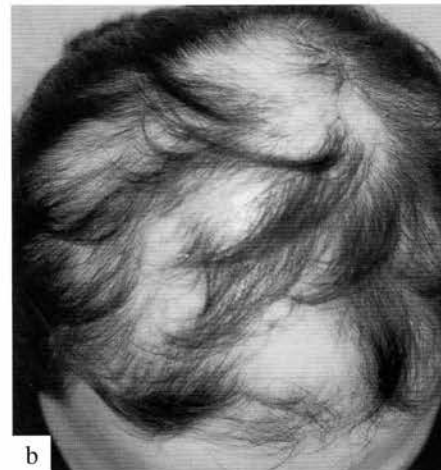
副作用として、MEL照射後に強い紅斑や水疱形成など高度の障害を生じるものはなかった。長期的な副作用である発癌リスクに関しては、nb-UVBと同様に、MELの波長はDNAへの吸収スペクトラムが離れているため、PUVAやbroadband UVBに比較すると、sun burnを起こしにくく、DNAの変異も生じにくい<sup>13)</sup>と考えられる。

#### まとめ

今回実施症例が10例と少ないが、多発性通常型円形脱毛症にMEL照射を行い、比較的短期間の治療で良好な結果が得られた。今後、円形脱毛症の治療法のひとつにエキシマライトマイクロを含むMELの普及を期待するとともに、さらに症例を重ねて、その照射法の標準化策定などの検討が必要と思われる。

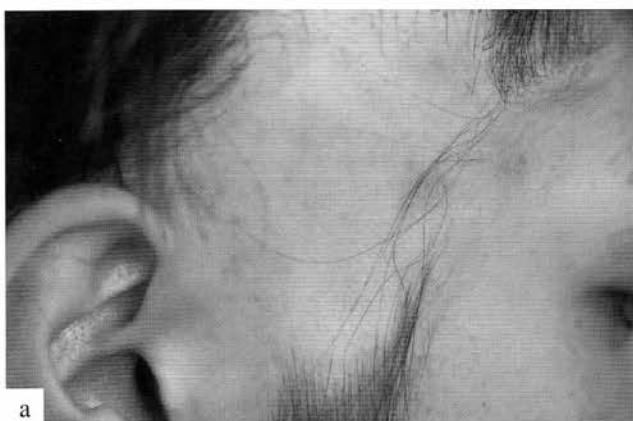

a) Alopecia areata before treatment in case no. 4.

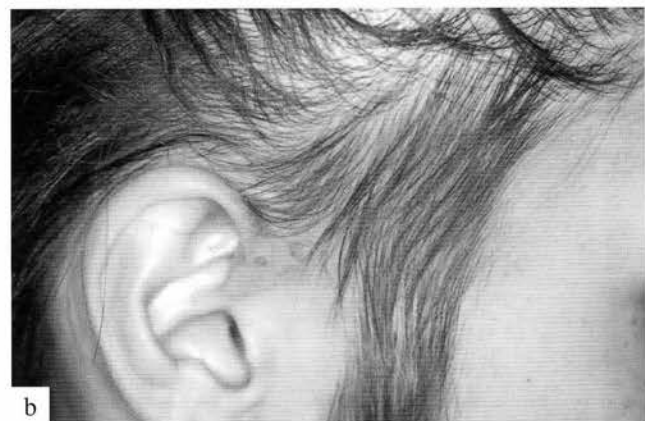

b) Partial regrowth after 8 sessions.

Fig. 1



a) Alopecia areata before treatment in case no. 9.



b) Complete regrowth after 12 sessions.

Fig. 2

文 献

- 1) Han L, Simani A-K, Huang Q, et al.: Evaluation of 308-nm monochromatic excimer light in the treatment of psoriasis vulgaris and palmoplantar psoriasis. *Photodermatol Photoimmunol Photomed*, 24: 231-236, 2008
- 2) Leone G, Lacovelli P, Vidolin AP, et al.: Monochromatic excimer light 308 nm in the treatment of vitiligo: a pilot study. *Eur Acad Dermatol Venereol*, 17: 531-537, 2007
- 3) Newland M, Ricotti C, Nistico S, et al.: A pilot study to determine the safety and efficacy of monochromatic excimer light in the treatment of vitiligo. *J Drug Dermatol*, 7: 209-214, 2008
- 4) Nisticò SP, Saraceno R, Capriotti E, et al.: Efficacy of monochromatic excimer light (308 nm) in the treatment of atopic dermatitis in adults and children. *Photomed Laser Surg*, 26: 14-18, 2008
- 5) Saraceno R, Nisticò SP, Capriotti E, et al.: Monochromatic excimer light (308 nm) in the treatment of prurigo nodularis. *Photoderm Photoimmunol Photobiol*, 24: 43-45, 2008
- 6) Nisticò SP, Saraceno R, Carboni I, et al.: Treatment of folliculitis with monochromatic excimer light (308 nm). *Dermatology*, 218: 33-36, 2009
- 7) Zakaria W, Passeron T, Ostovari N, et al.: 308-nm excimer laser therapy in alopecia areata. *J Am Acad Dermatol*, 51: 837-838, 2004
- 8) 伊藤雅章：脱毛症，皮膚免疫ハンドブック(玉置邦彦，塩原哲夫編)，改訂2版，中外医学社，東京，2005年，339-346頁
- 9) Gundogan C, Greve B, Raulin C.: Treatment of alopecia areata with the 308-nm xenon chloride excimer laser: case report of two successful treatments with the excimer laser. *Lasers Surg Med*, 34: 86-90, 2004
- 10) Raulin C, Gundogan C, Greve B, et al.: Excimer laser therapy of alopecia areata. -side-by-side evaluation of a representative area. *J Dtsch Dermatol Ges*, 3:524-526, 2005
- 11) Al-Mutairi N: 308-nm excimer laser for the treatment of alopecia areata. *Dermatol Surg*, 33:1483-1487,2007
- 12) Aubin F, Puzenat VE, Drobacheff BC, et al.: Evaluation of a novel 308-nm monochromatic excimer light delivery system in dermatology: a pilot study in different chronic localized dermatoses. *Br J Dermatol*, 152: 99-103, 2005
- 13) 根本 治，川村邦子：皮膚疾患に対する光線療法 of 模索：クリニックにおける narrowband UVB と UVA1 療法. *日皮会誌*, 114: 1517-1527, 2004

### 308 nm monochromatic excimer light (Excilite- $\mu$ ) in the treatment of alopecia areata

Hiroyuki Hara, M.D.

Department of Functional Morphology, Nippon University School of Medicine  
30-1 Oyaguchikami-cho, Itabashi, Tokyo, 173-0032, Japan

Yoshinori Ishii, M.D.

Omiya Skin Clinic  
1-36 Miya, Omiya, Saitama 330-0802, Japan  
Mitome Build., 3F

The 308-nm excimer light has been reported to be safe and effective in the treatment of chronic skin disease, such as psoriasis vulgaris and vitiligo vulgaris. Our object was to analyze the efficacy of a novel non laser 308-nm monochromatic excimer light (MEL) delivery system for the treatment of alopecia areata. Ten patients were enrolled in this study. Treatments were scheduled weekly with the MEL. Regrowth of hair over 75% of the alopecia area was observed in 5 of 10 patients. Two of 10 patients showed complete regrowth of hair. Common side-effects included intense erythema, hyperpigmentation, and a burning sensation, but these were well tolerated. Our preliminary results showed that the 308-nm excimer light is an effective and a safe therapeutic option for alopecia areata.

**Key words:** alopecia areata, monochromatic excimer light (MEL), 308-nm